

بِسْمِ اللَّهِ الرَّحْمَنِ الرَّحِيمِ

سوء الوظيفة البولية التناسلية: هبوط الأعضاء
الحوضية، السلس البولي، والأخماج البولية.

Genitourinary Dysfunction: Pelvic Organ
Prolapse, Urinary Incontinence, and Infections



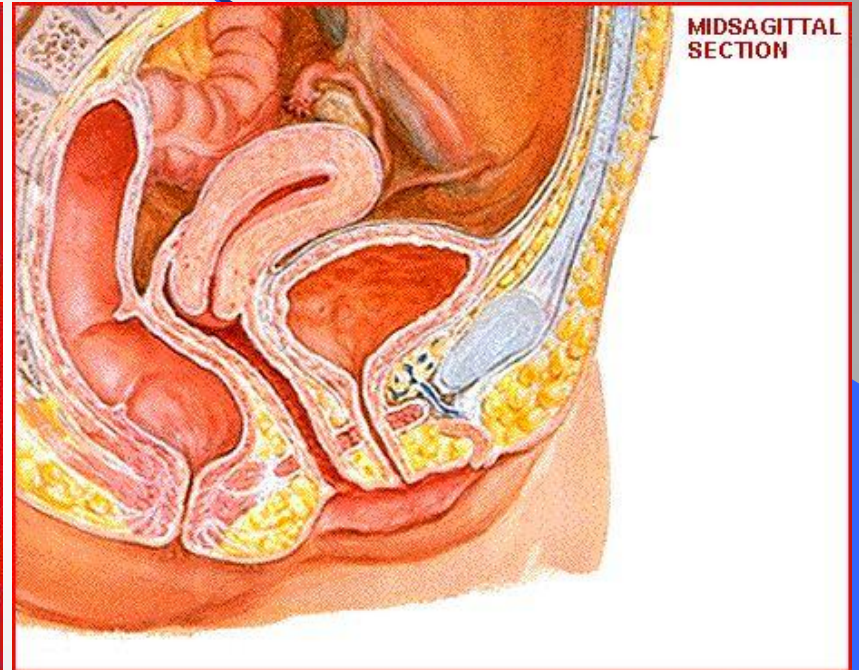
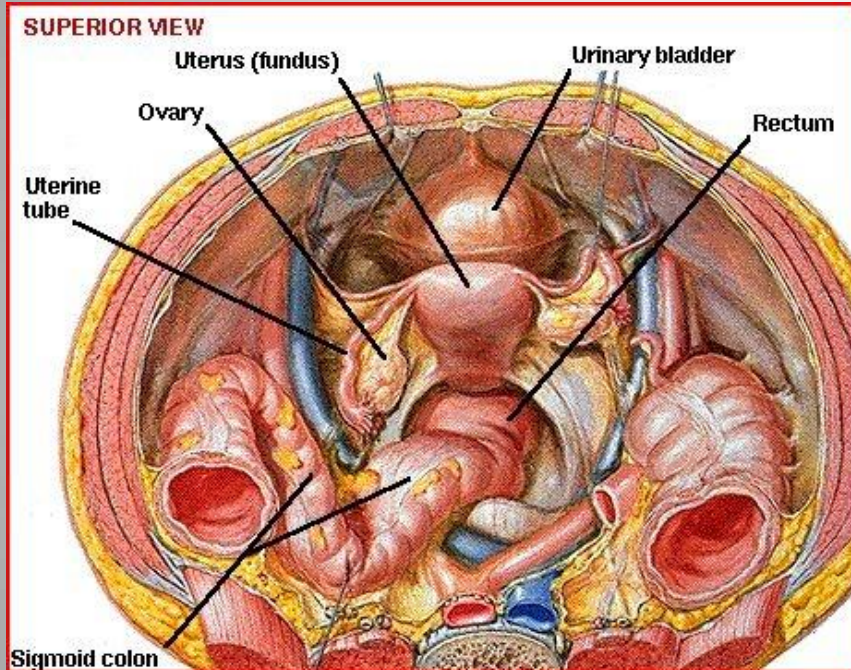
الأستاذ الدكتور كنعان السقا
أستاذ التوليد و أمراض النساء

هبوط الأعضاء التناسلية

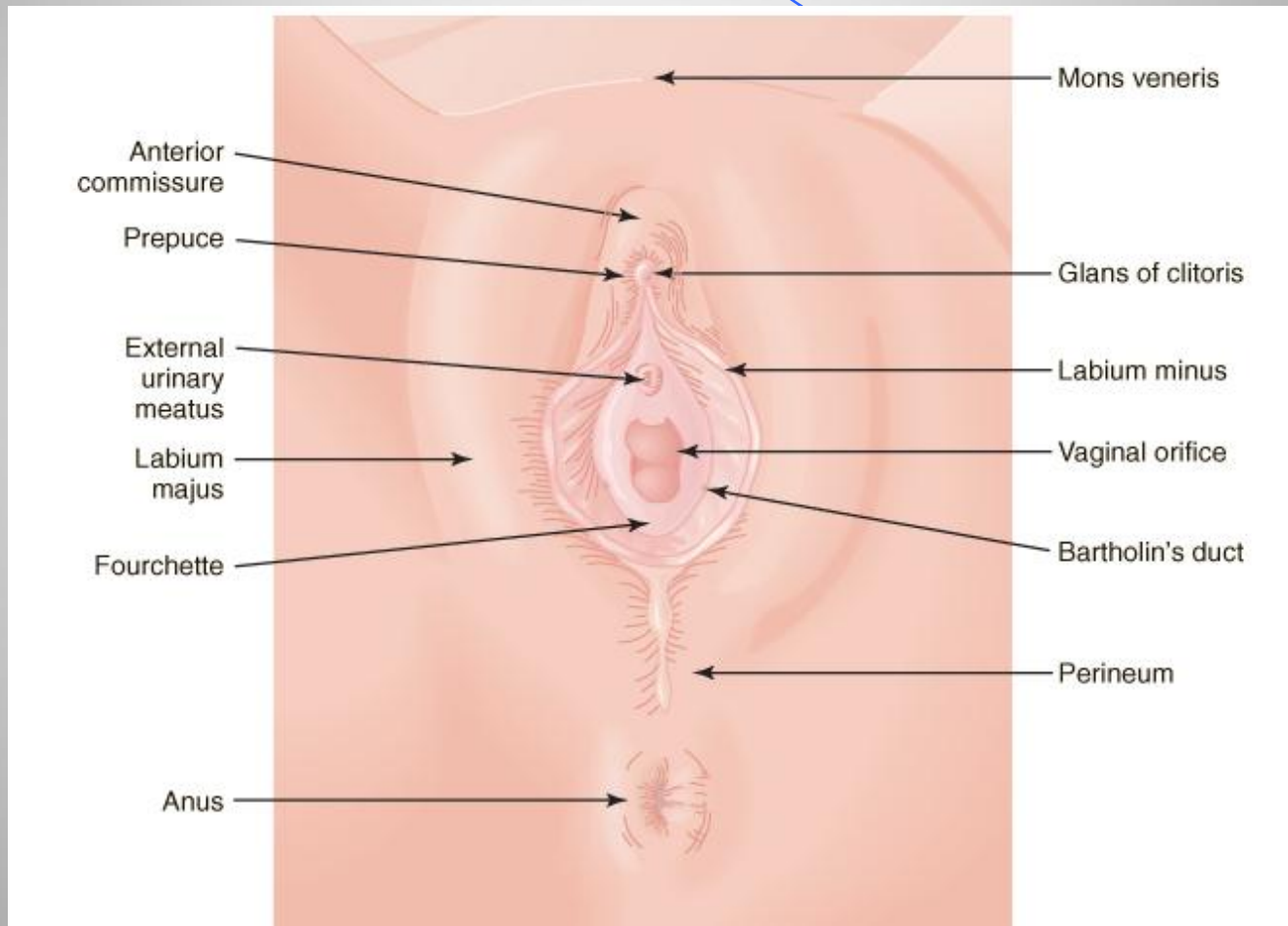
الدكتور كنعان السقا
أستاذ التوليد وأمراض النساء
جامعة دمشق

تشرح الحوض الرحم وعلاقته بالأعضاء المجاورة

4

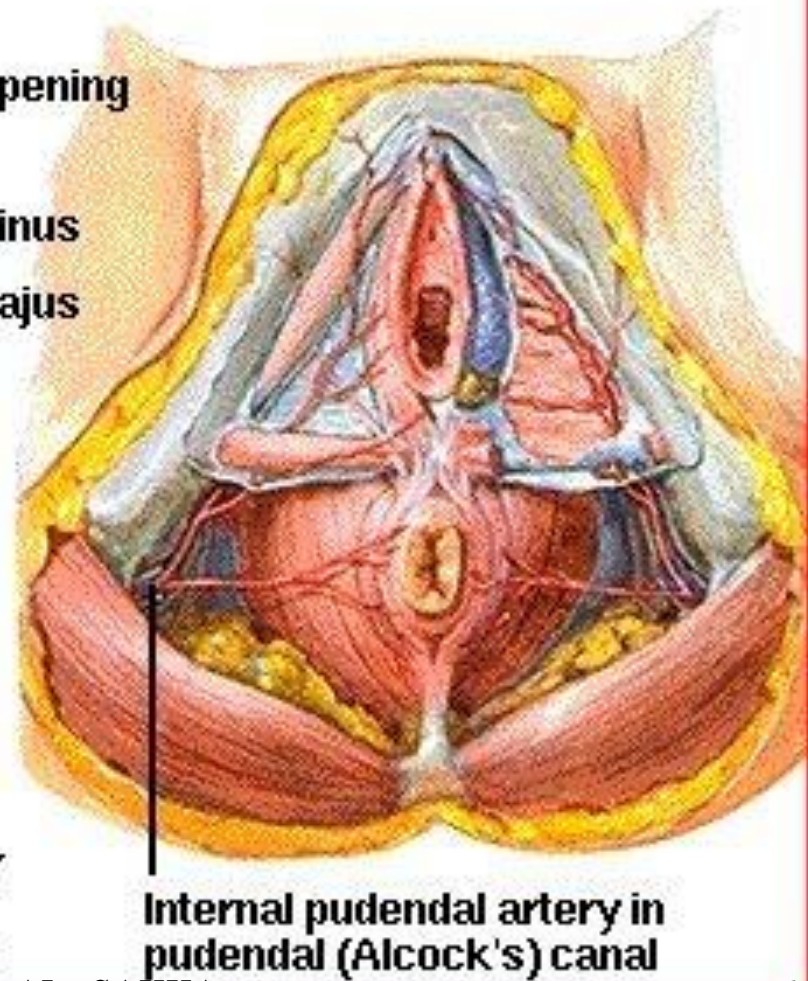
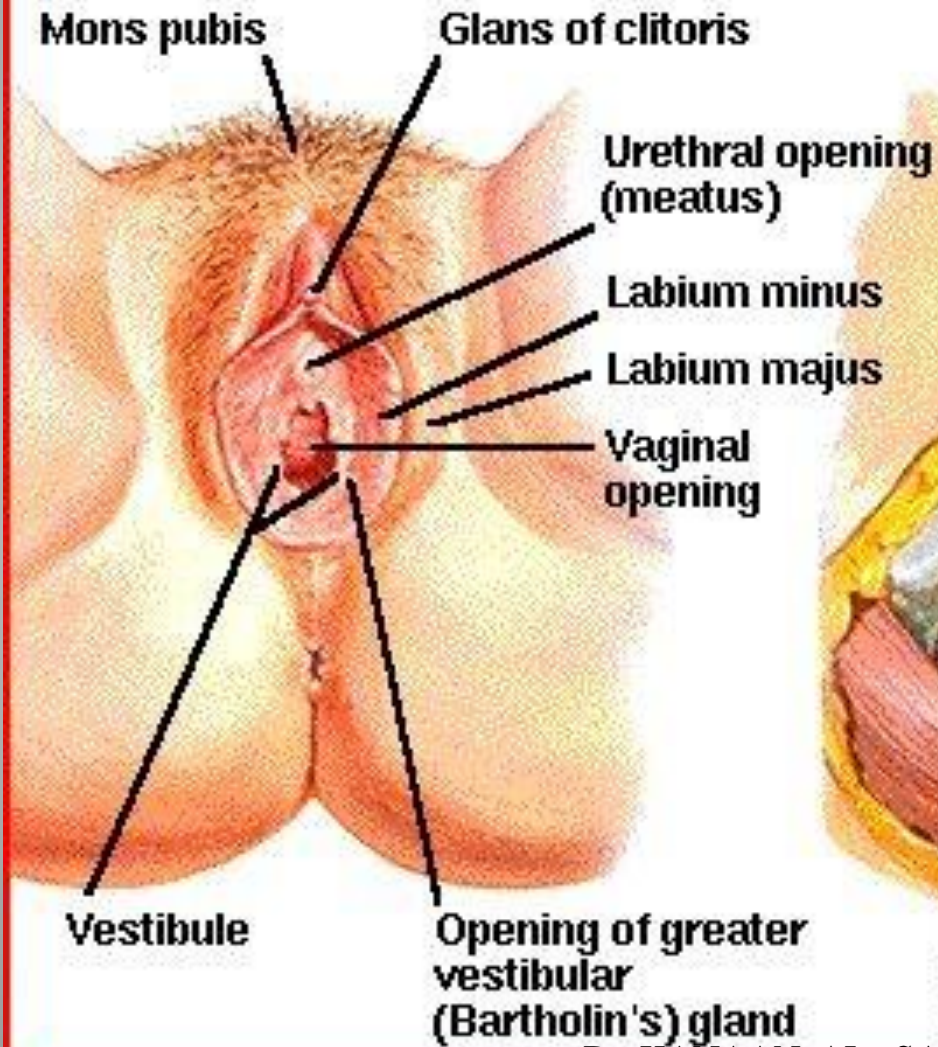


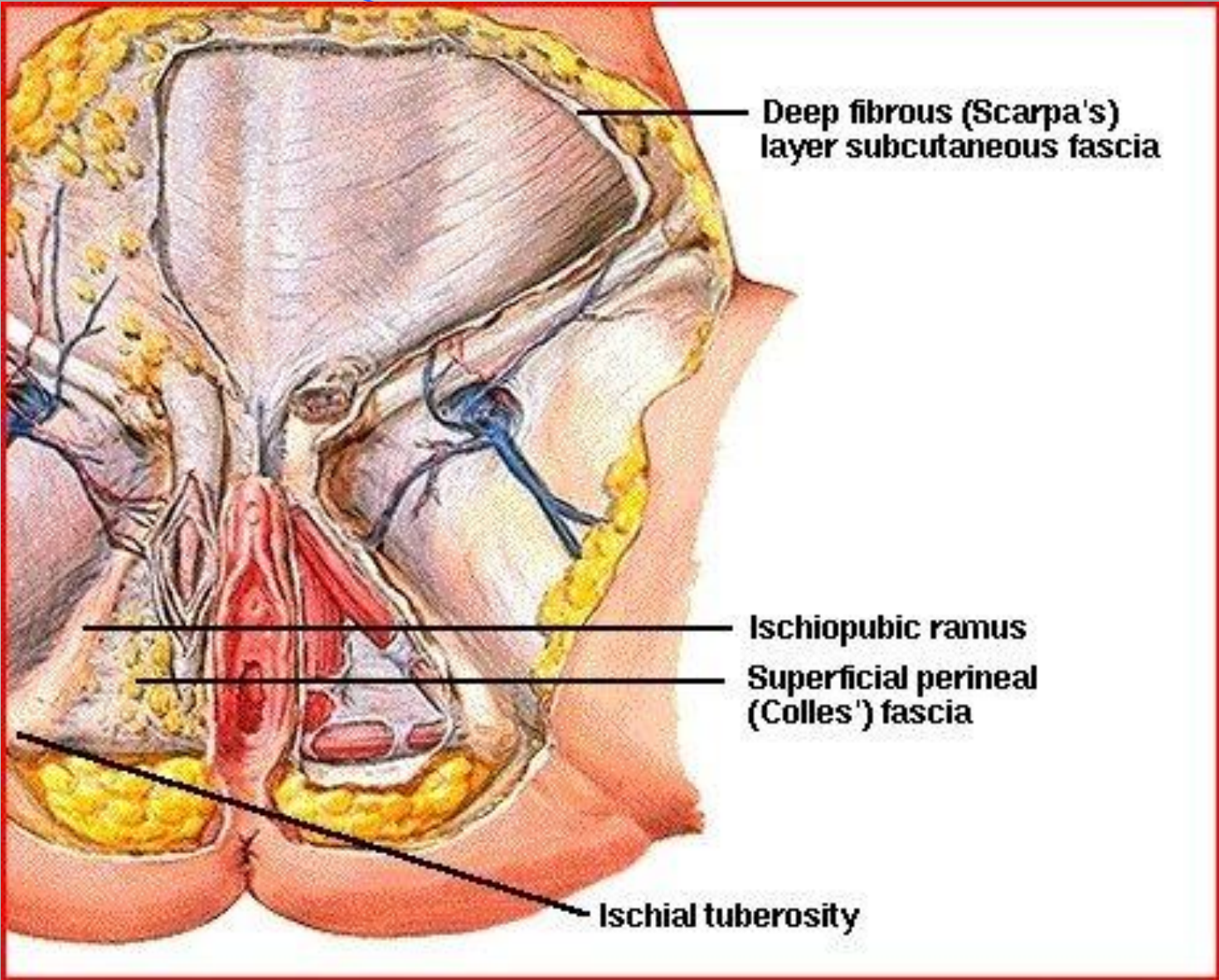
الأعضاء التناسلية الظاهرة



PERINEUM AND EXTERNAL GENITALIA

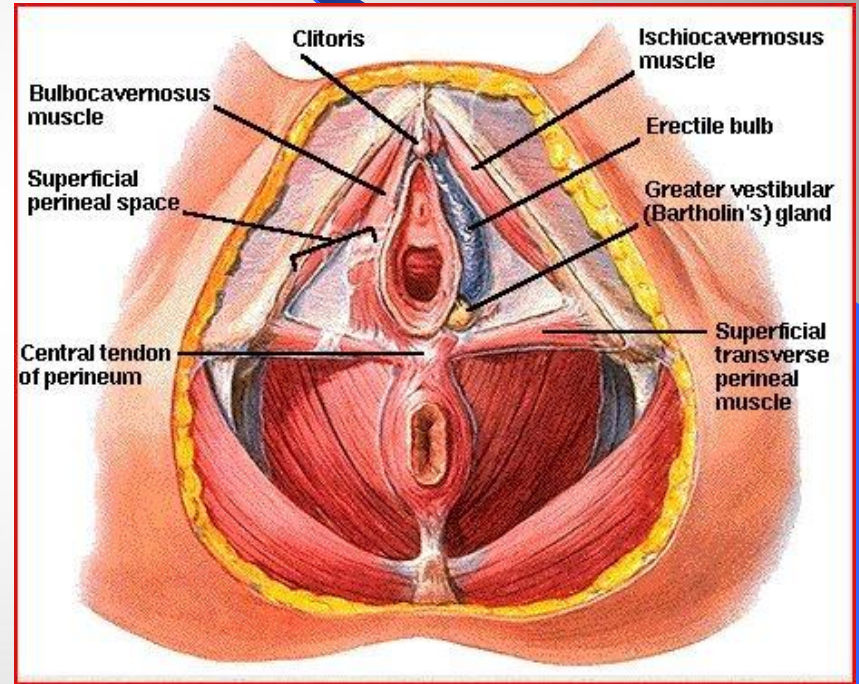
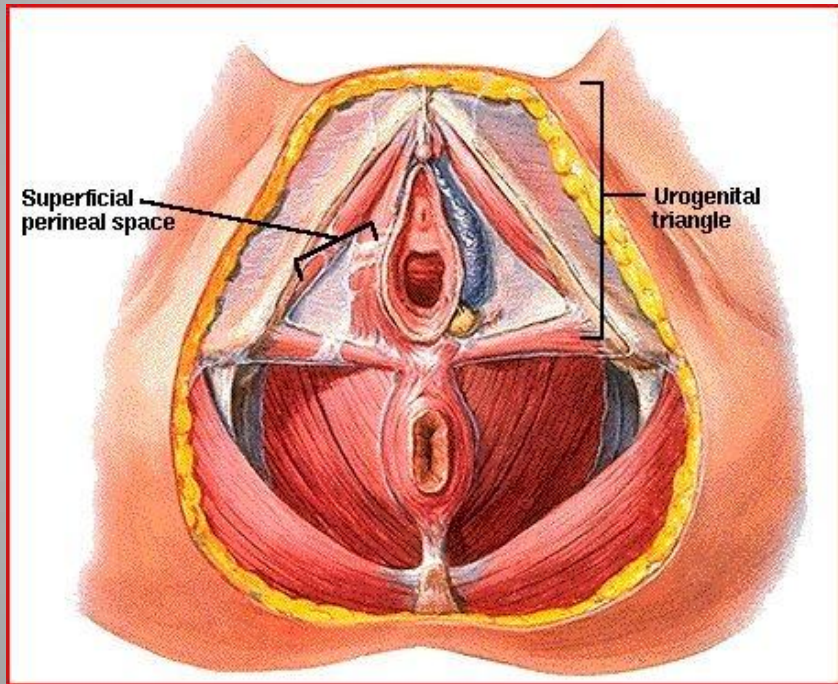
ARTERIES AND VEINS OF PERINEUM



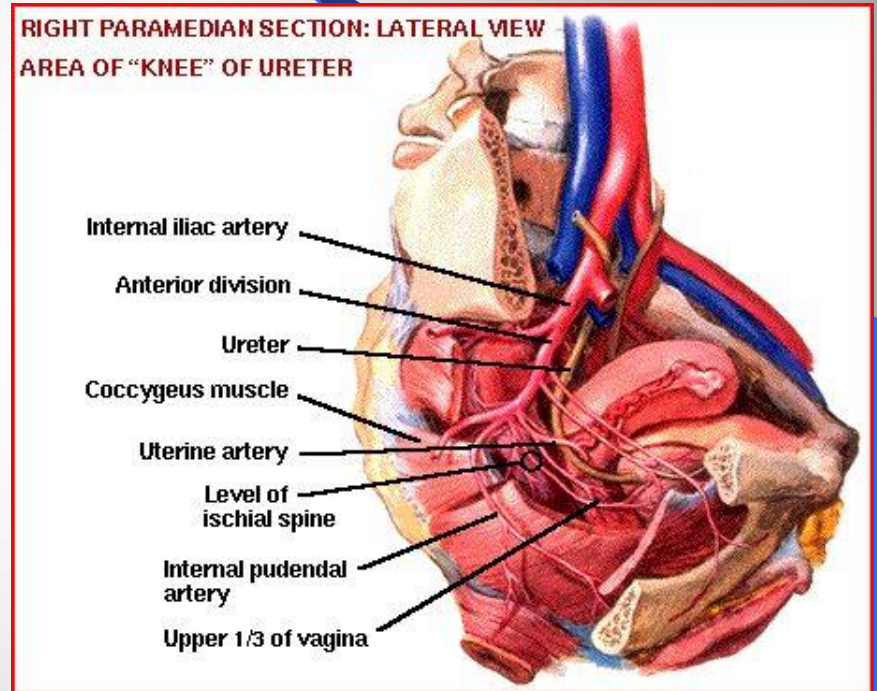
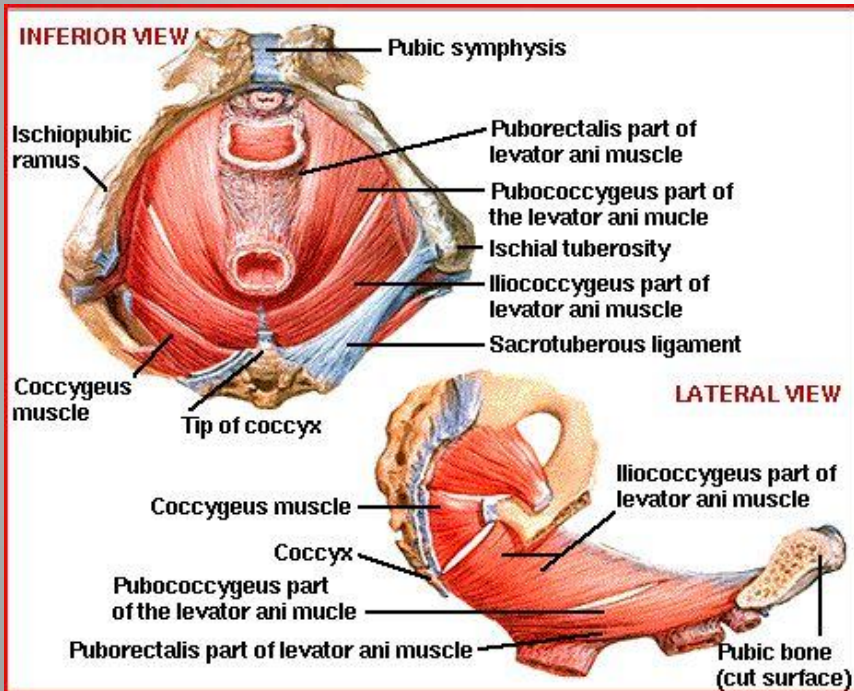


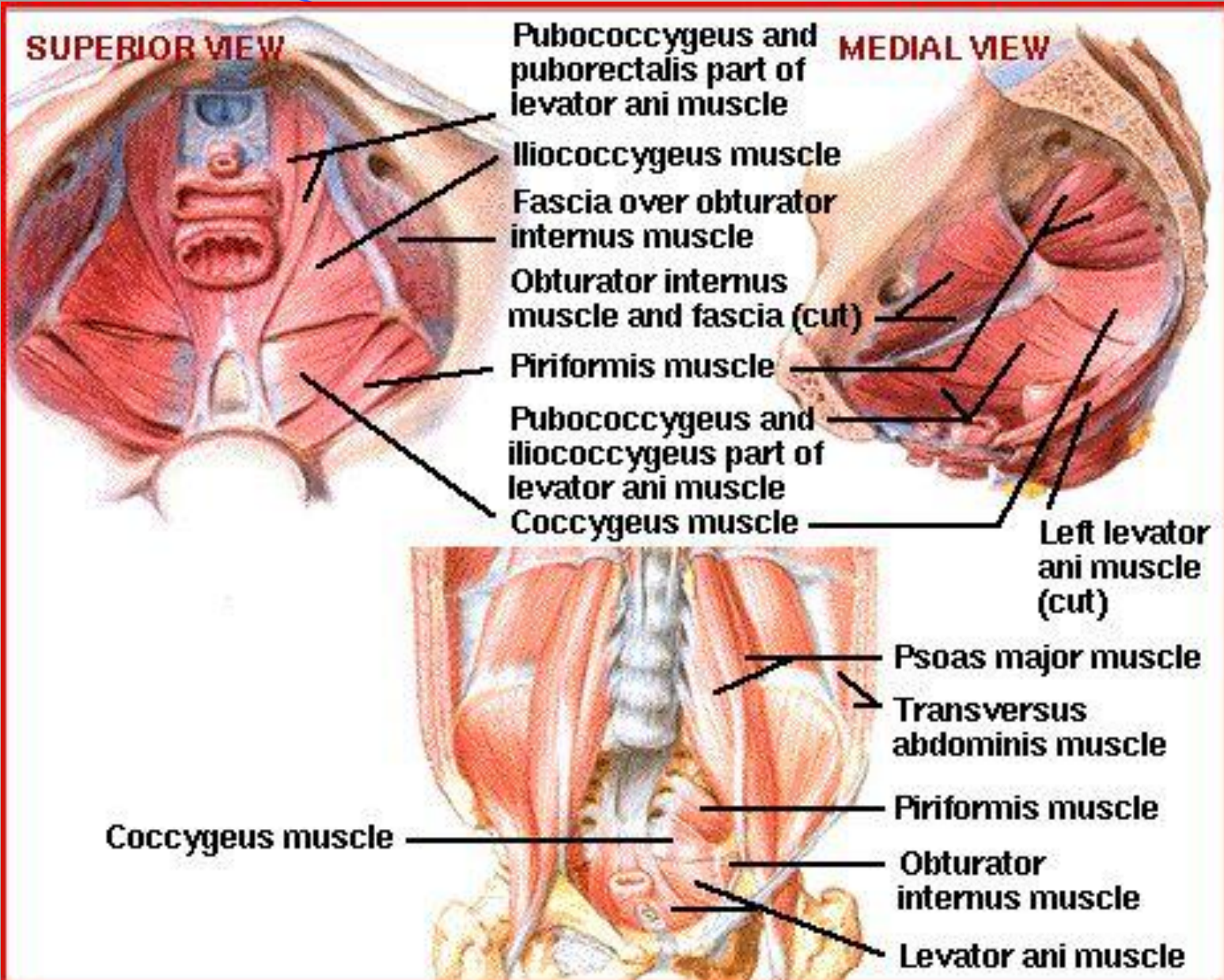
العجان العضلات العجانية السطحية والمتوسطة والعميقة

8

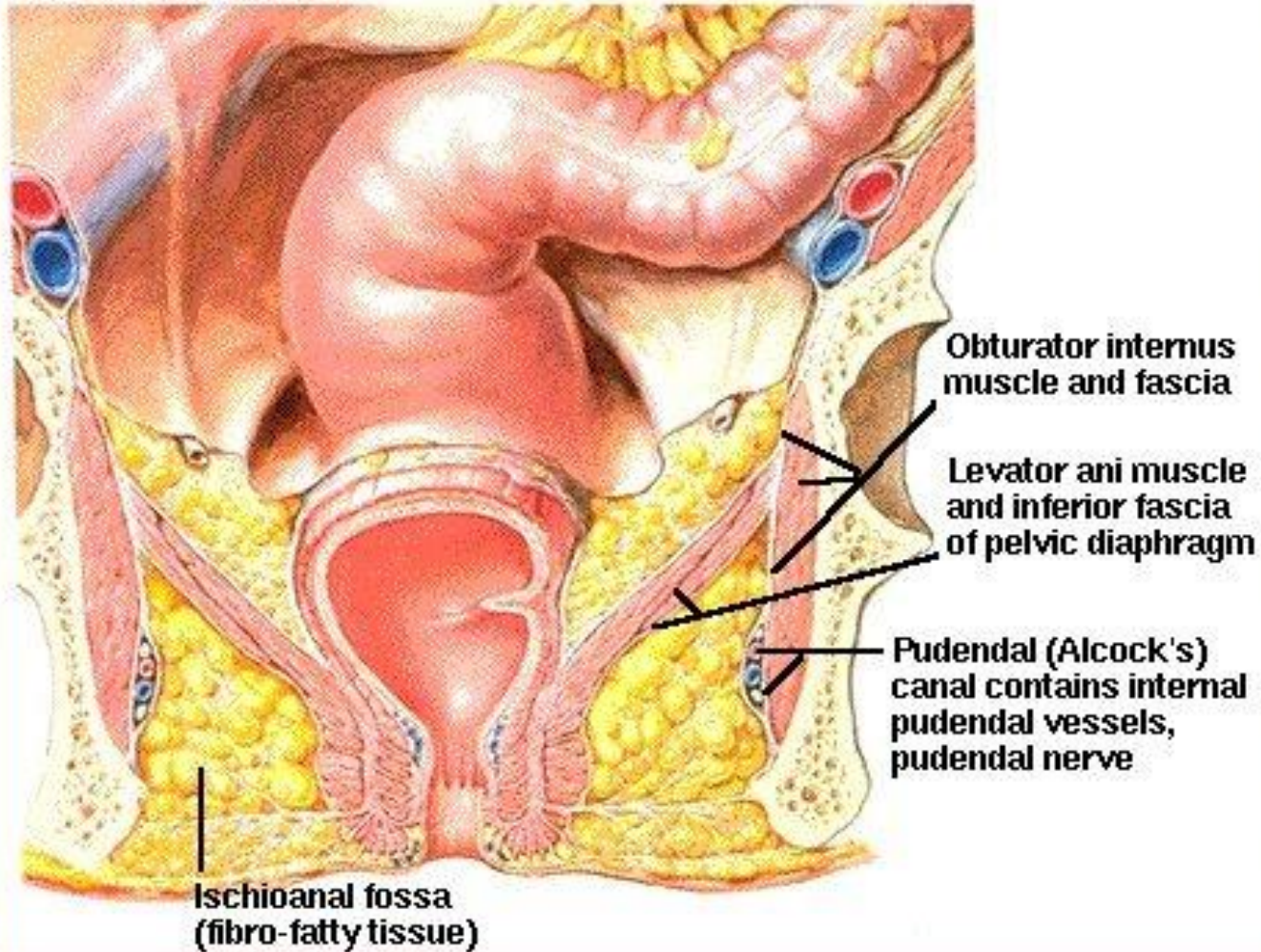


العضلة رافعة الشرج من داخل الحوض

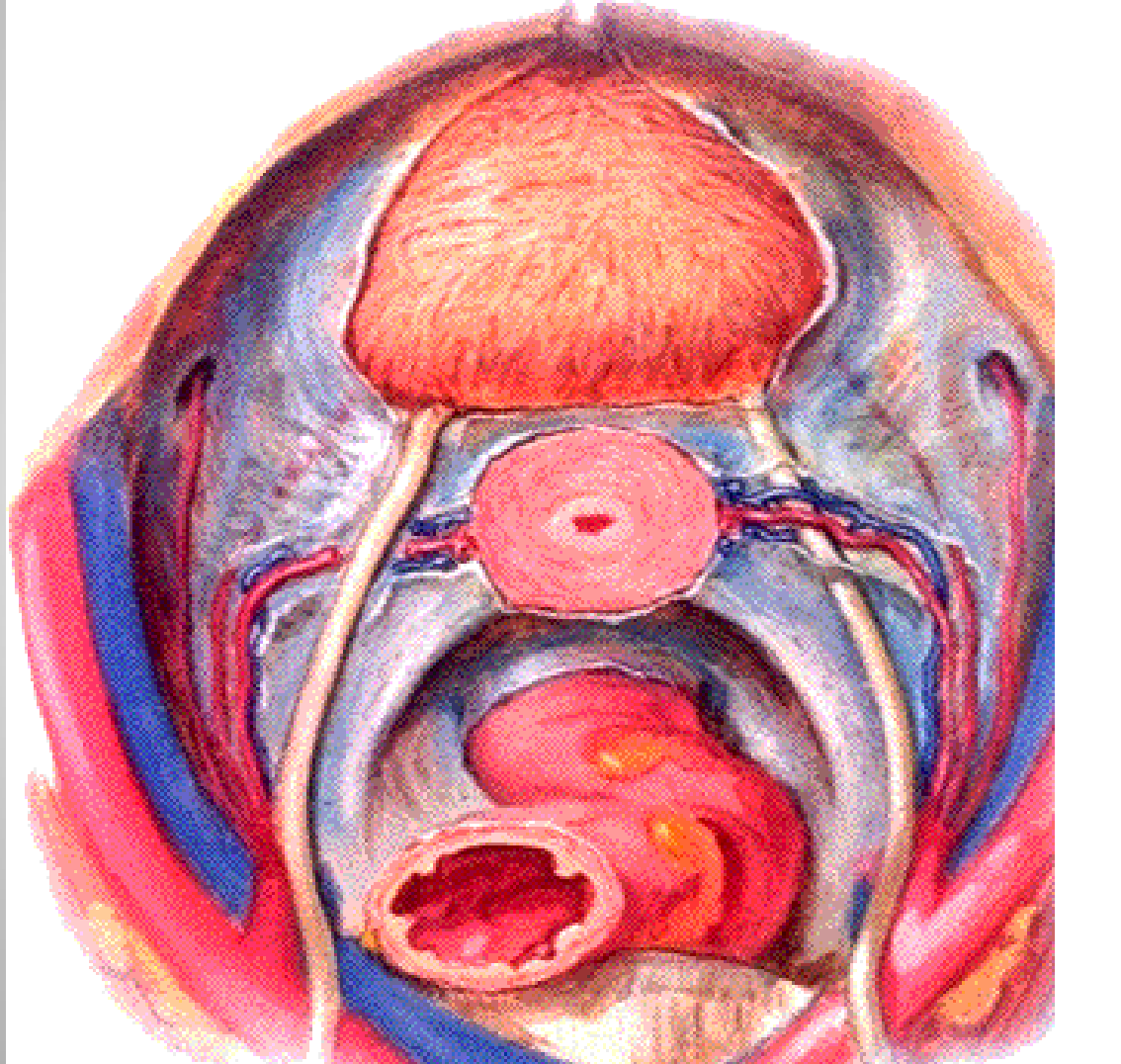


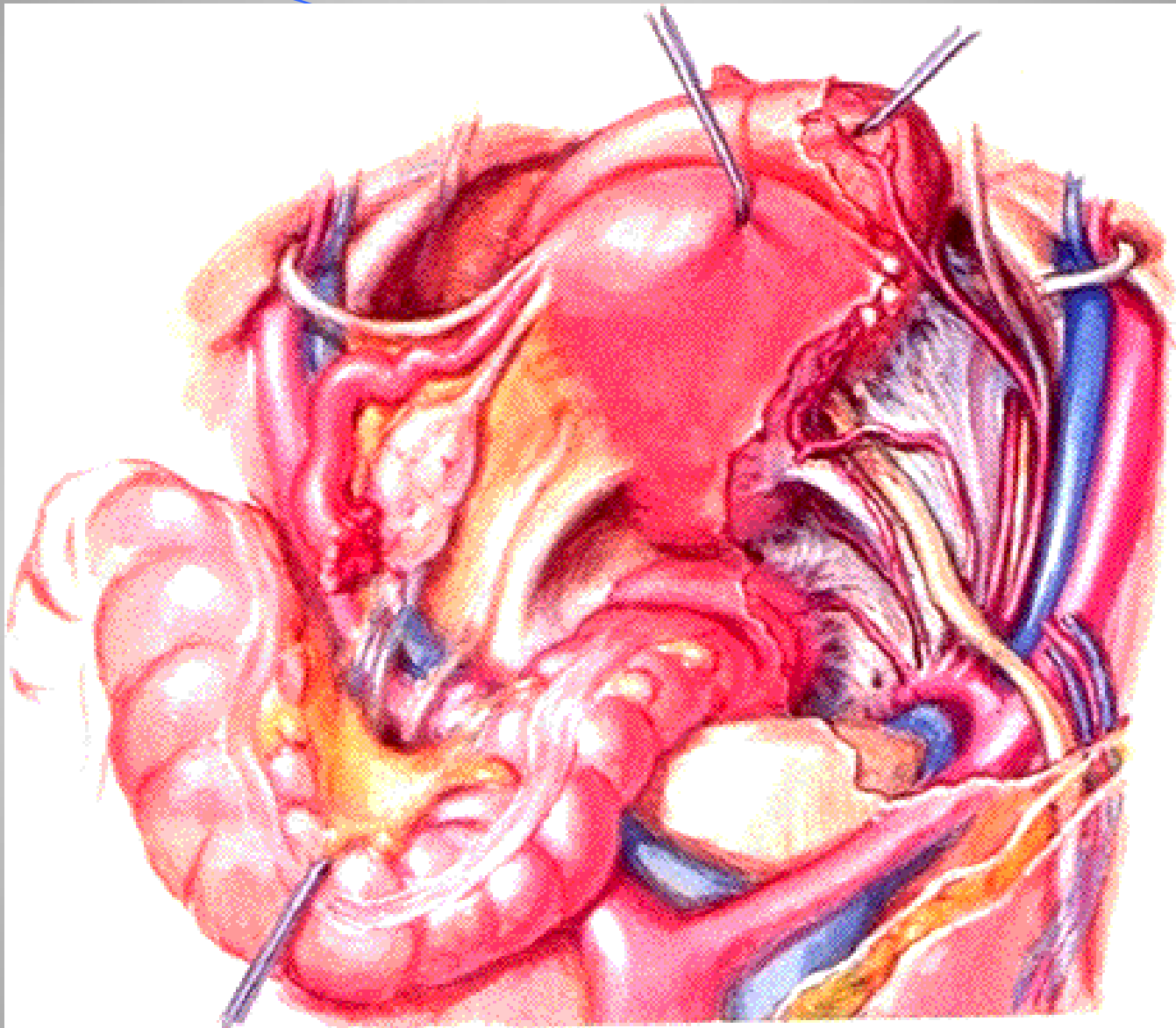


ISCHIOANAL FOSSA

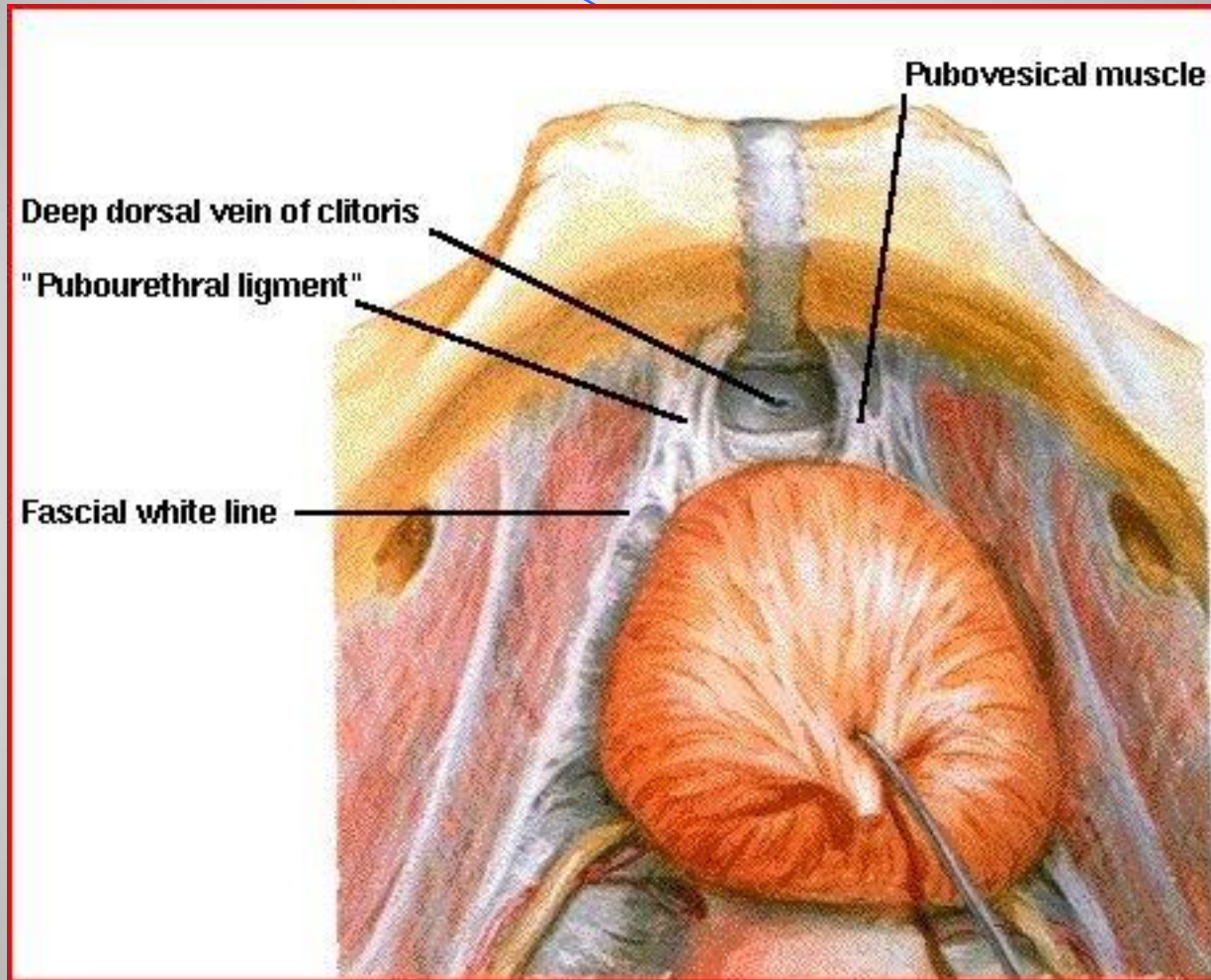


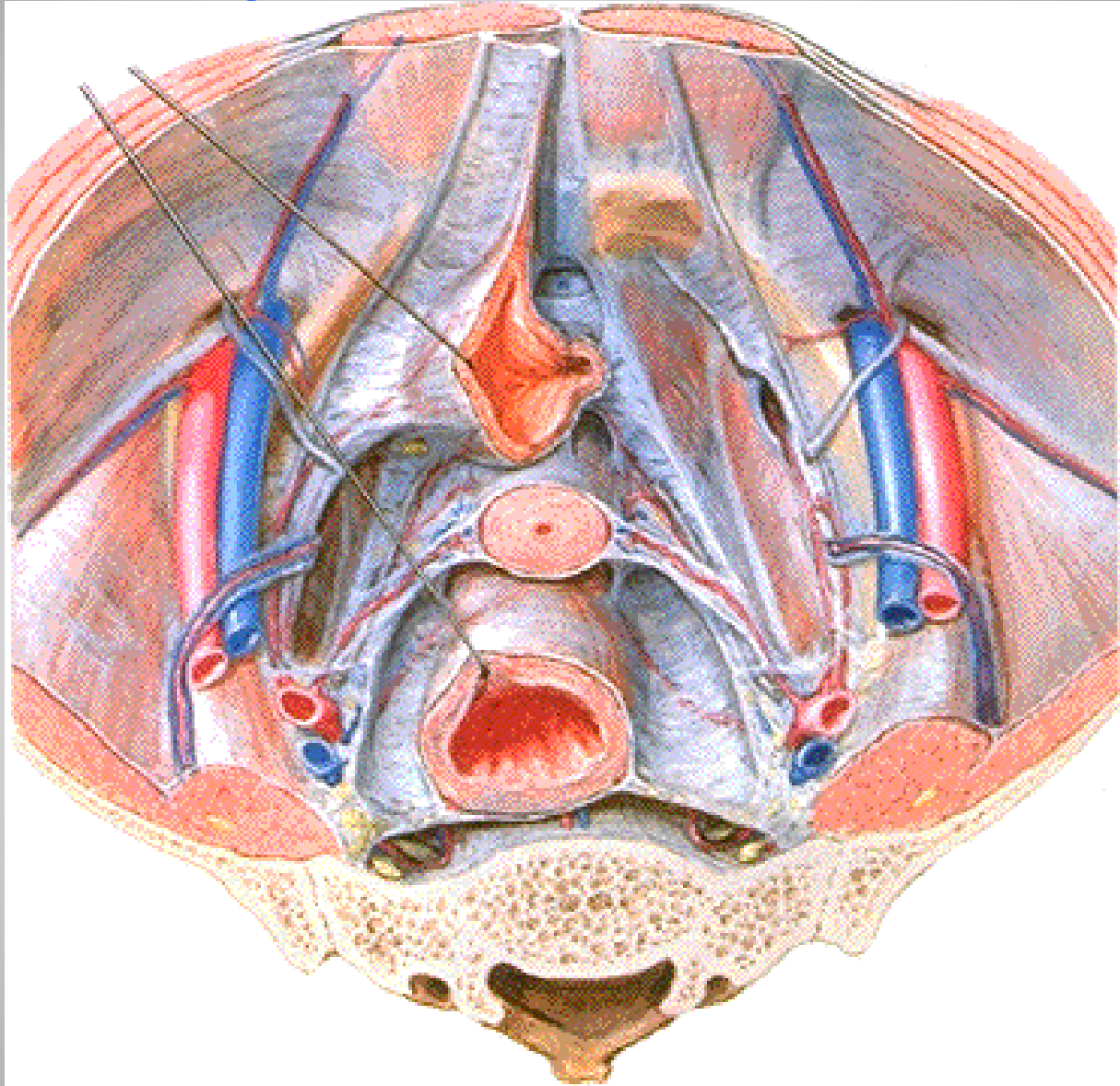
الأربطة الداعمة للرحم (أساسي ، رحمي عجزى)

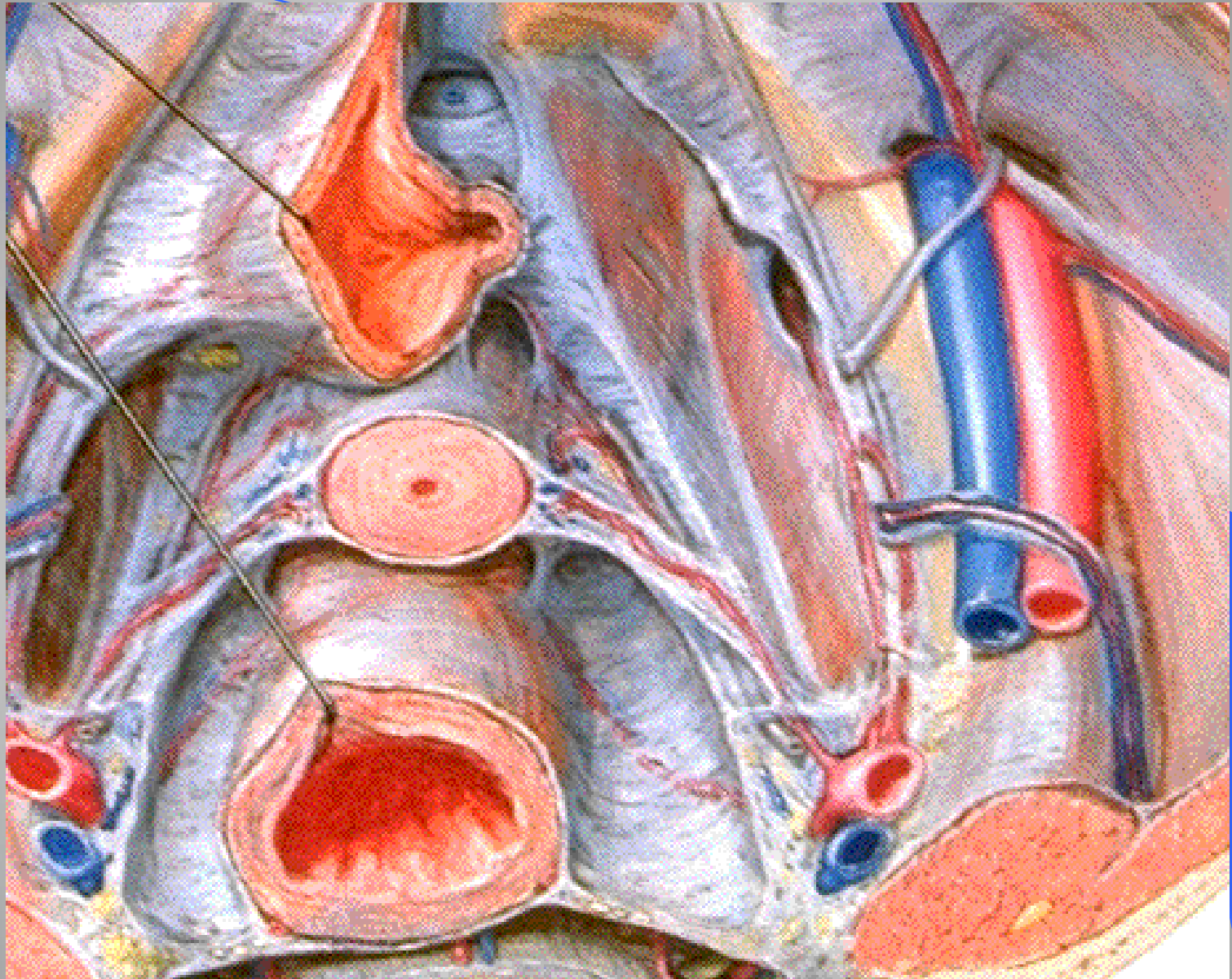




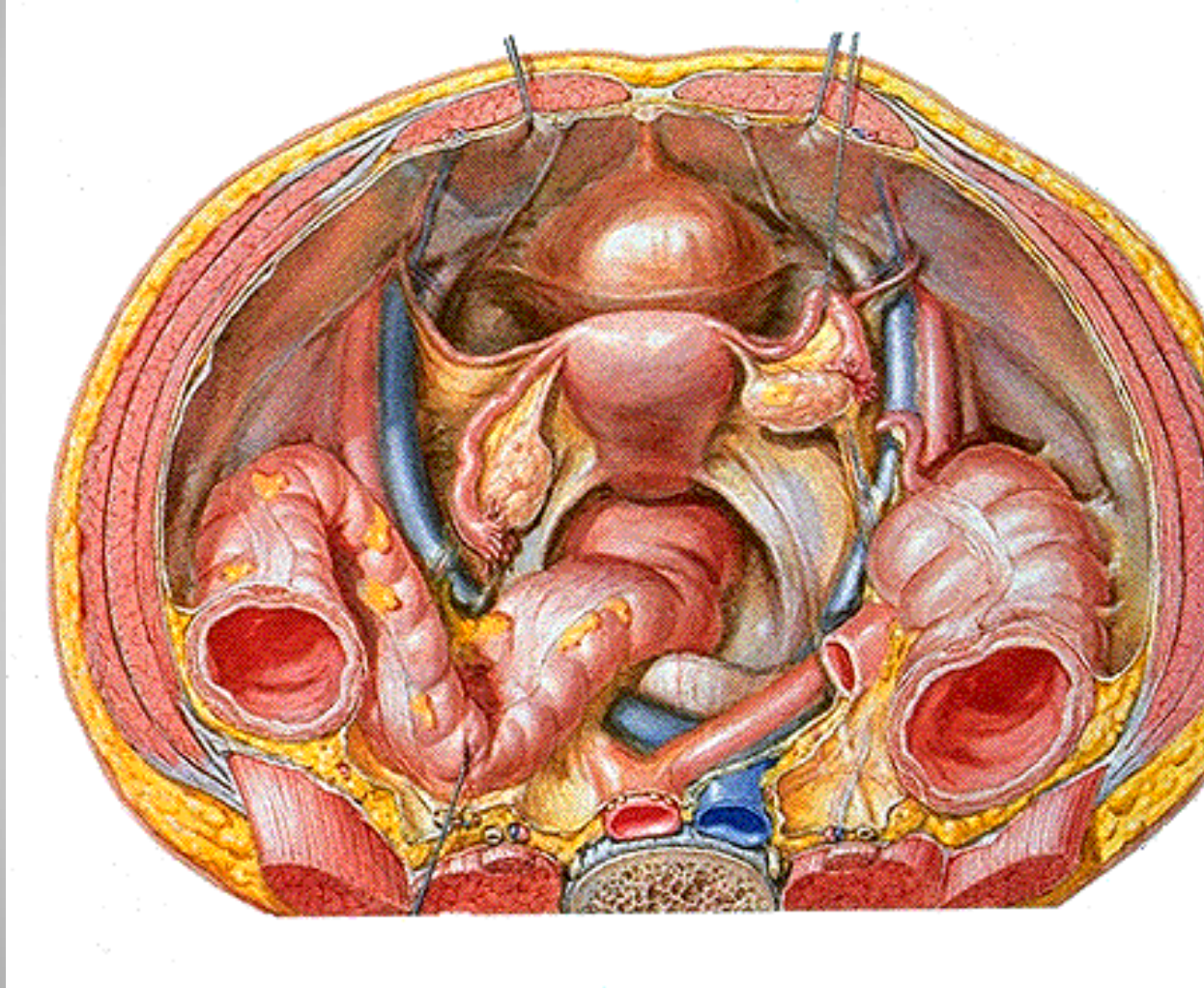
الرباط المثاني العاني



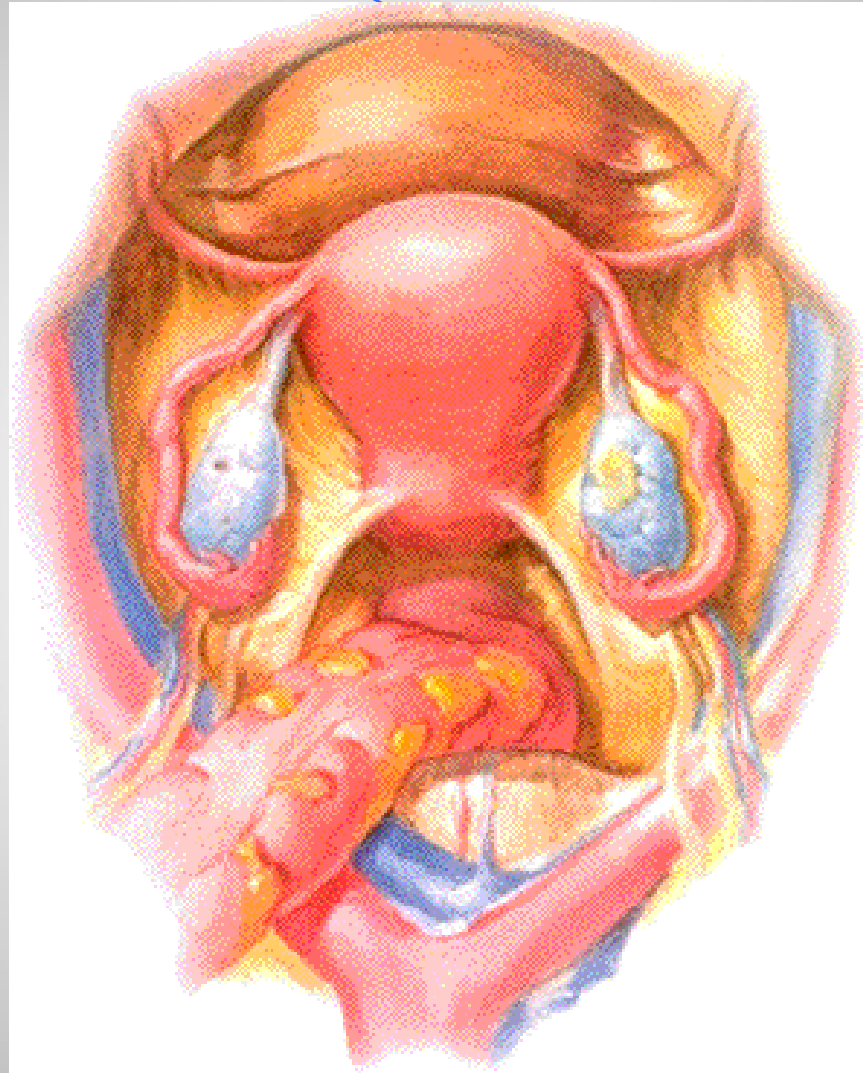




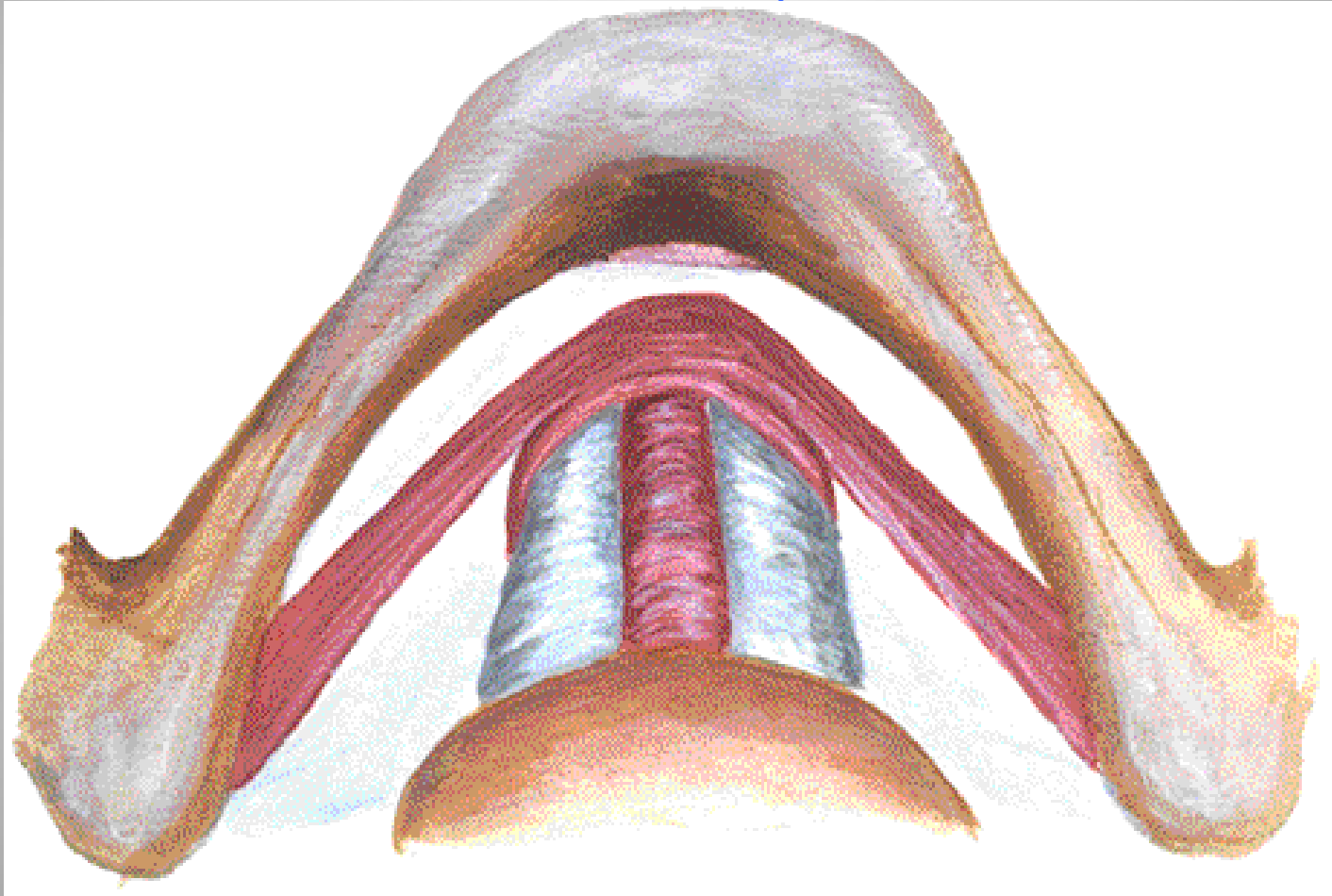
الأربطة المعلقة للرحم (المدور والعريض) .



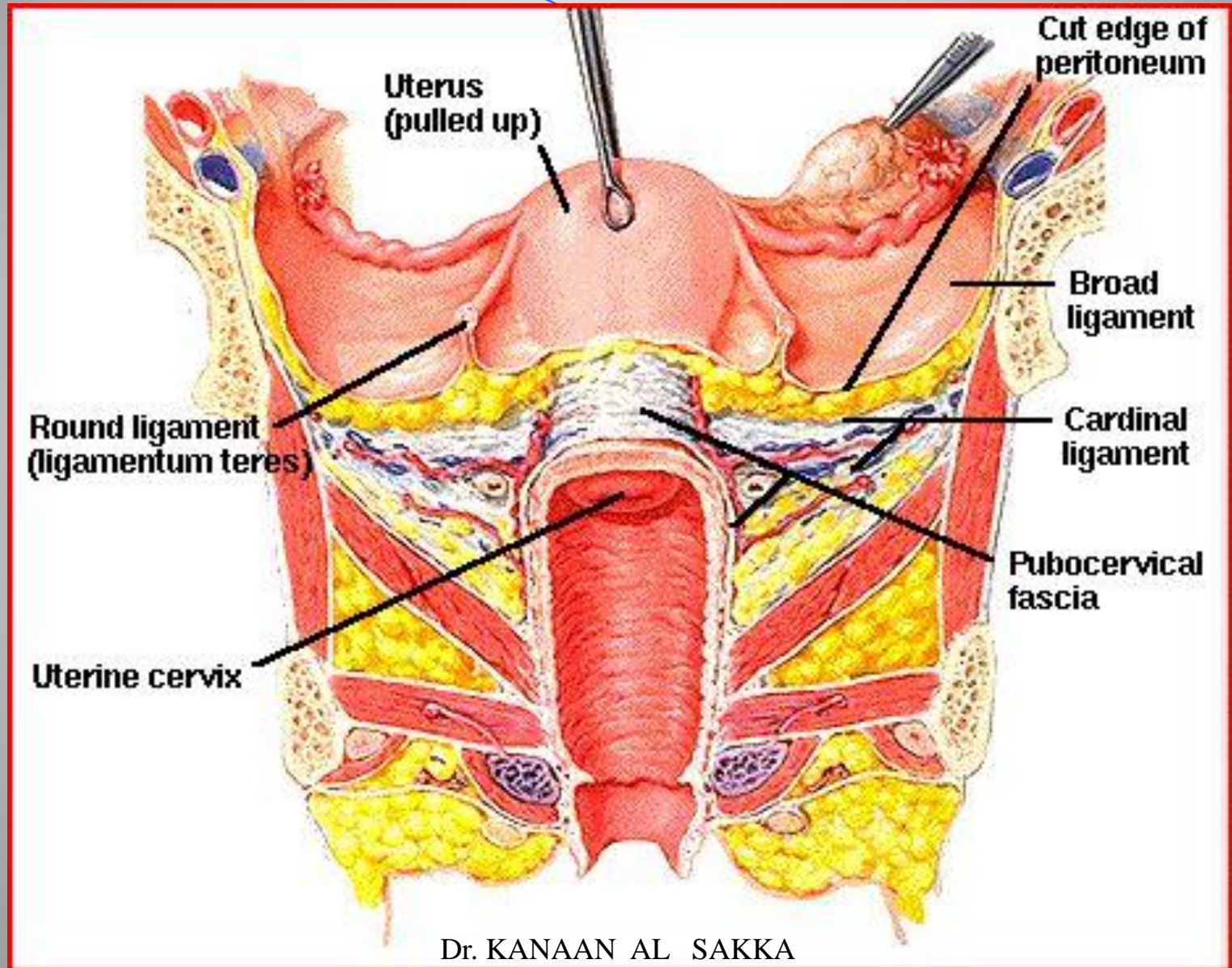
الأربطة المعطقة للرحم (المدور والعريض)



علاقة الاحليل بالمهبل



شكل ترسيمي لمثبتات ومعلقات الرحم والحوض



تشرح الحوض ووسائل الدعم

- العضلات الرافعة للشرح .
- الصفق الحوضية المغطية لقاع الحوض .
- الرباط العاني الاحليلي .
- الأربطة الداعمة للرحم (الرباط الأساسي ، الرباط الرحمي العجزي) .
- الأربطة المعلقة للرحم (الرباط العريض ، الرباط المدور) .
- جسم العجان والعضلات العجانية .

تغيرات أوضاع الرحم

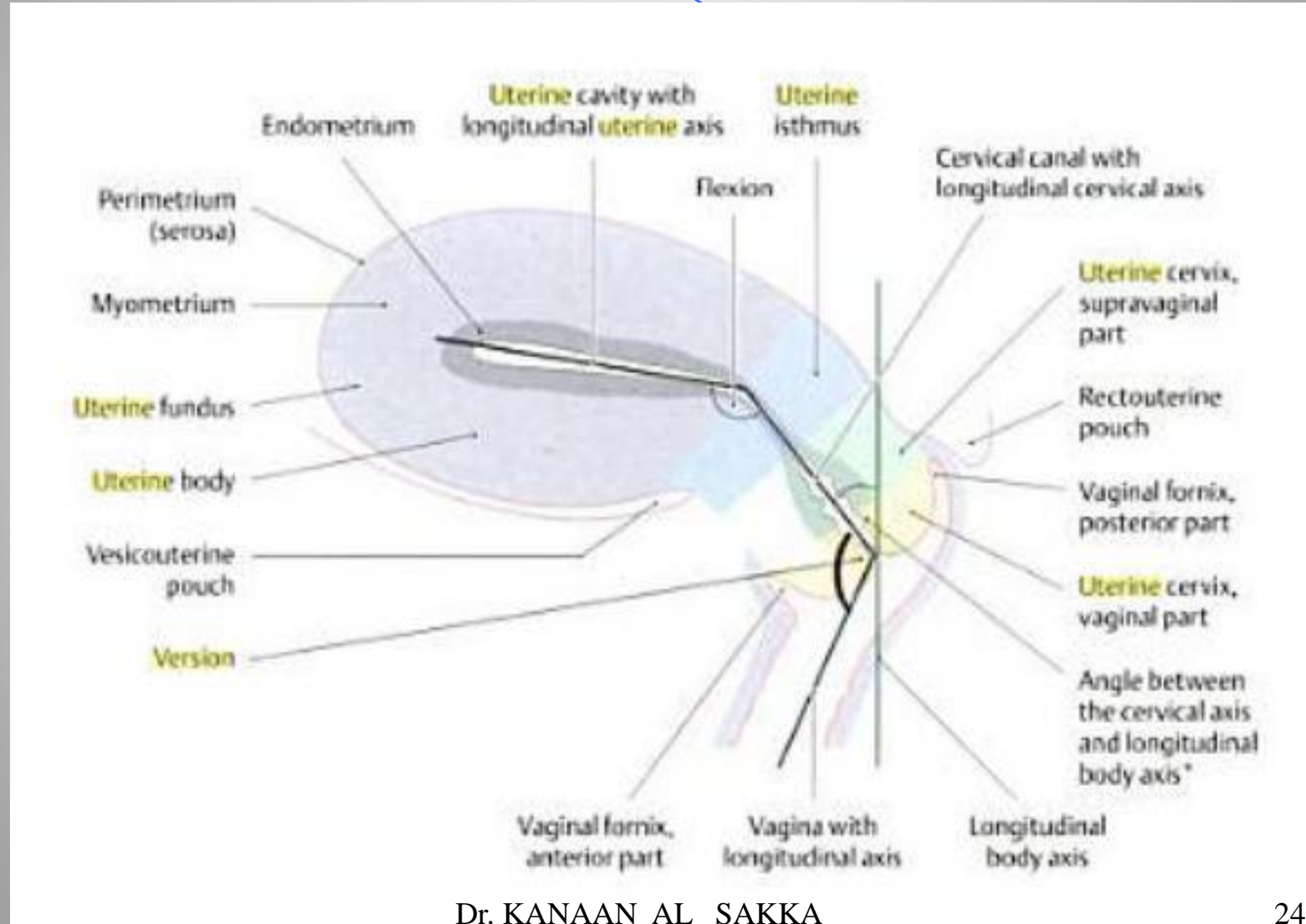
- انقلاب الرحم (أمامي - خلفي) .
- انعطاف الرحم (أمامي - خلفي) .
- انحراف الرحم .
- هبوط الرحم أو جدر المهبل .

انقلاب وانعطاف الرحم

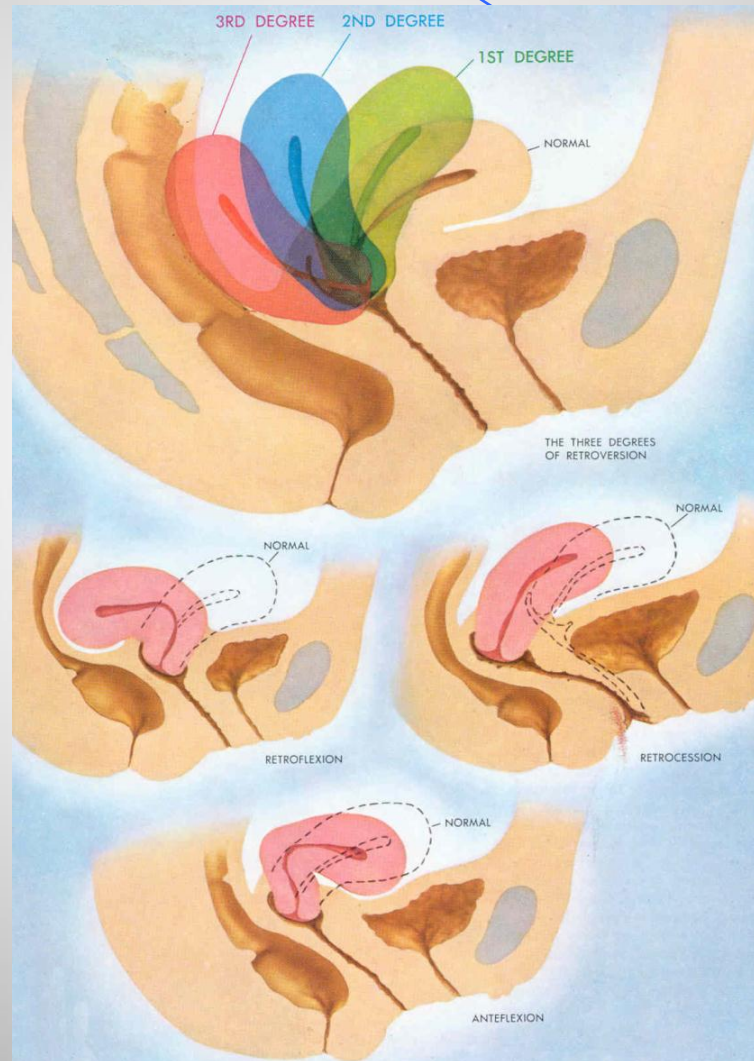
● الانقلاب : هو علاقة الرحم وعنقه بالمهبل ويكون أمامي أو خلفي .

الانعطاف : هو علاقة جسم الرحم بعنقه ويكون أمامي أو خلفي .

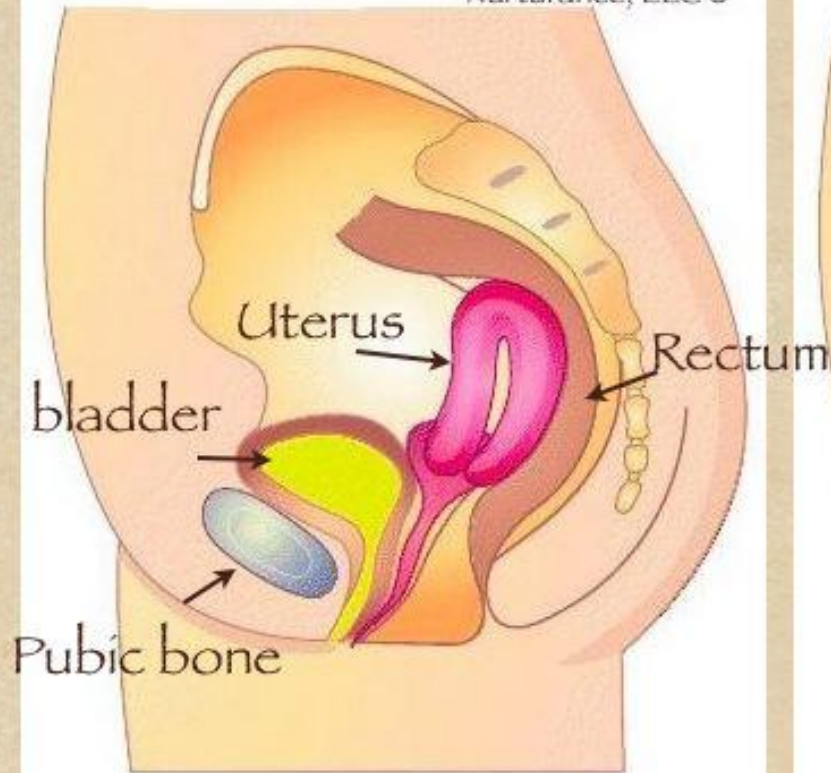
انقلاب و انعطاف الرحم



الانقلاب الرحم و انعطاف الرحم

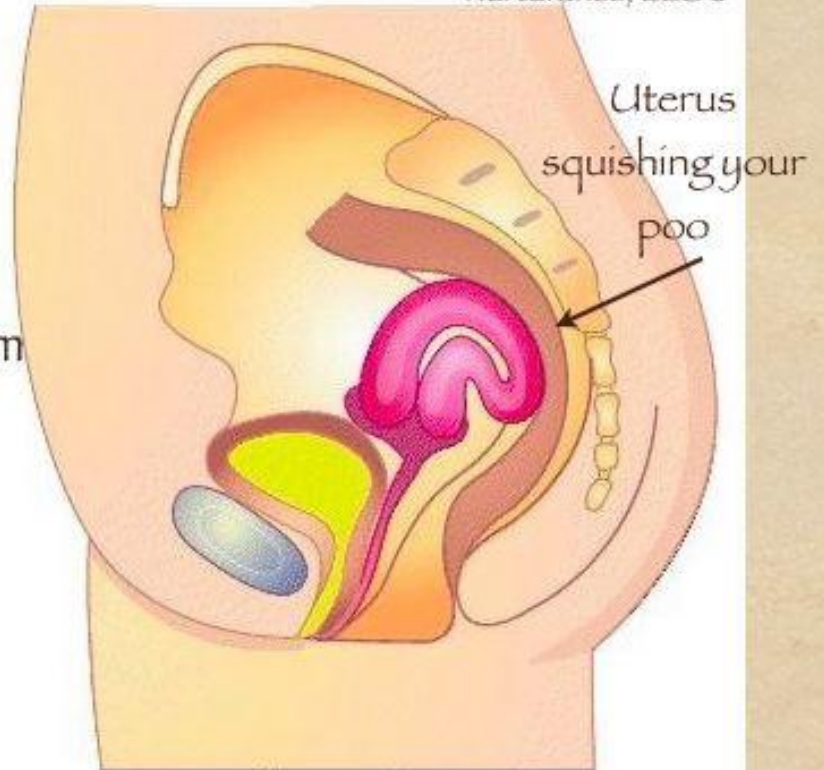


Nurturance, LLC ©



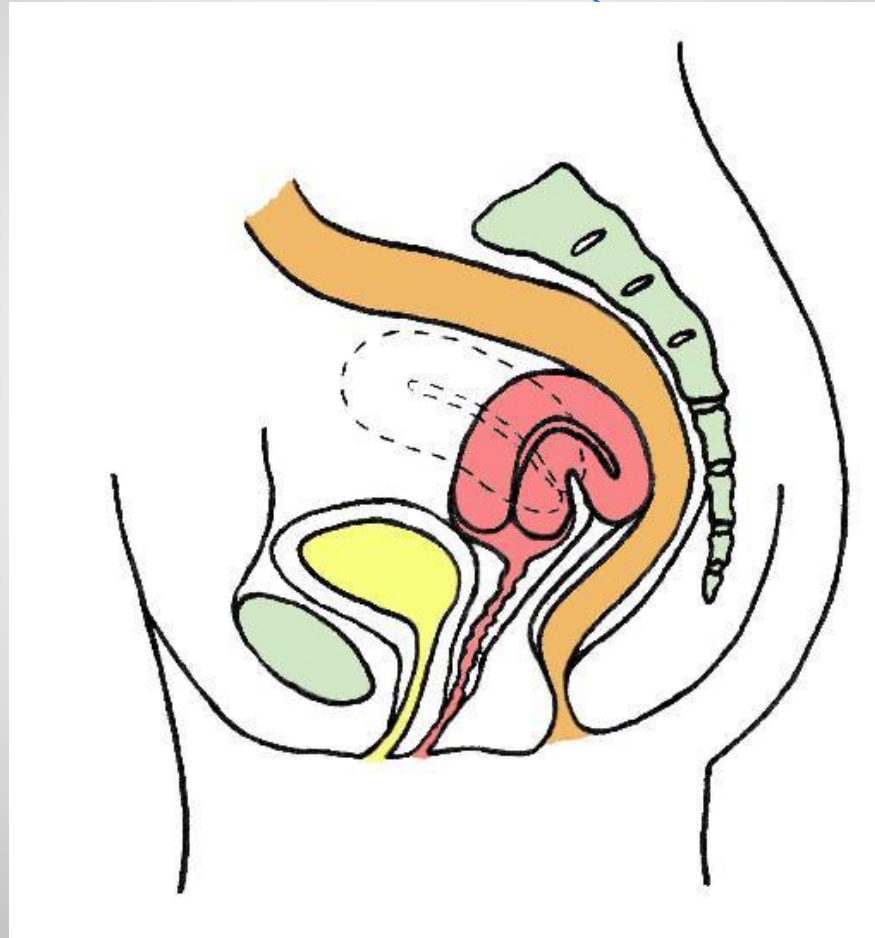
Retroverted Uterus

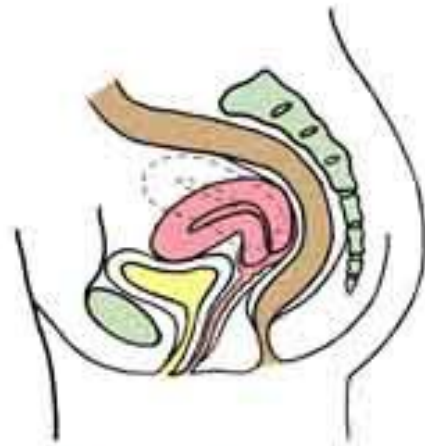Nurturance, LLC ©



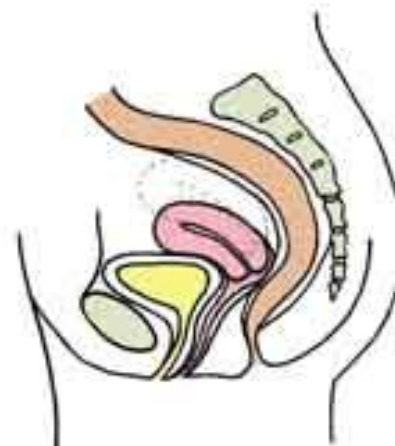Retroflexed Uterus

انعطاف رحم خلفي

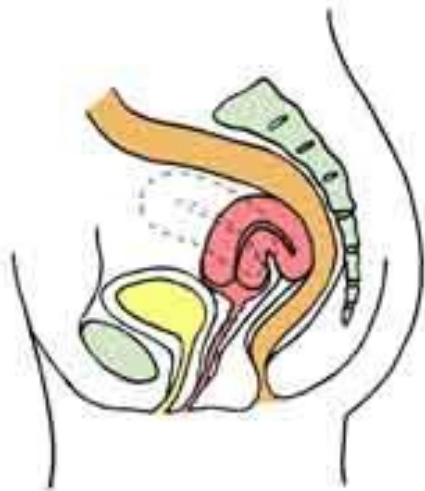



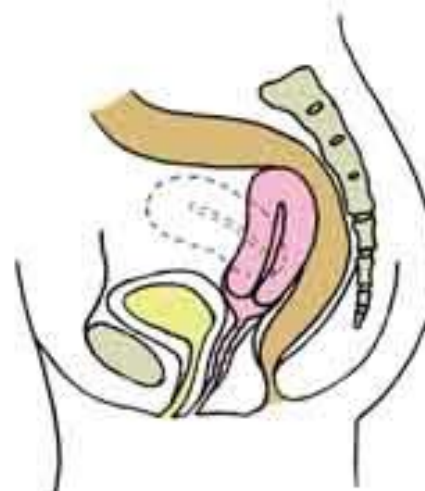
anteverted uterus



retrocessed uterus

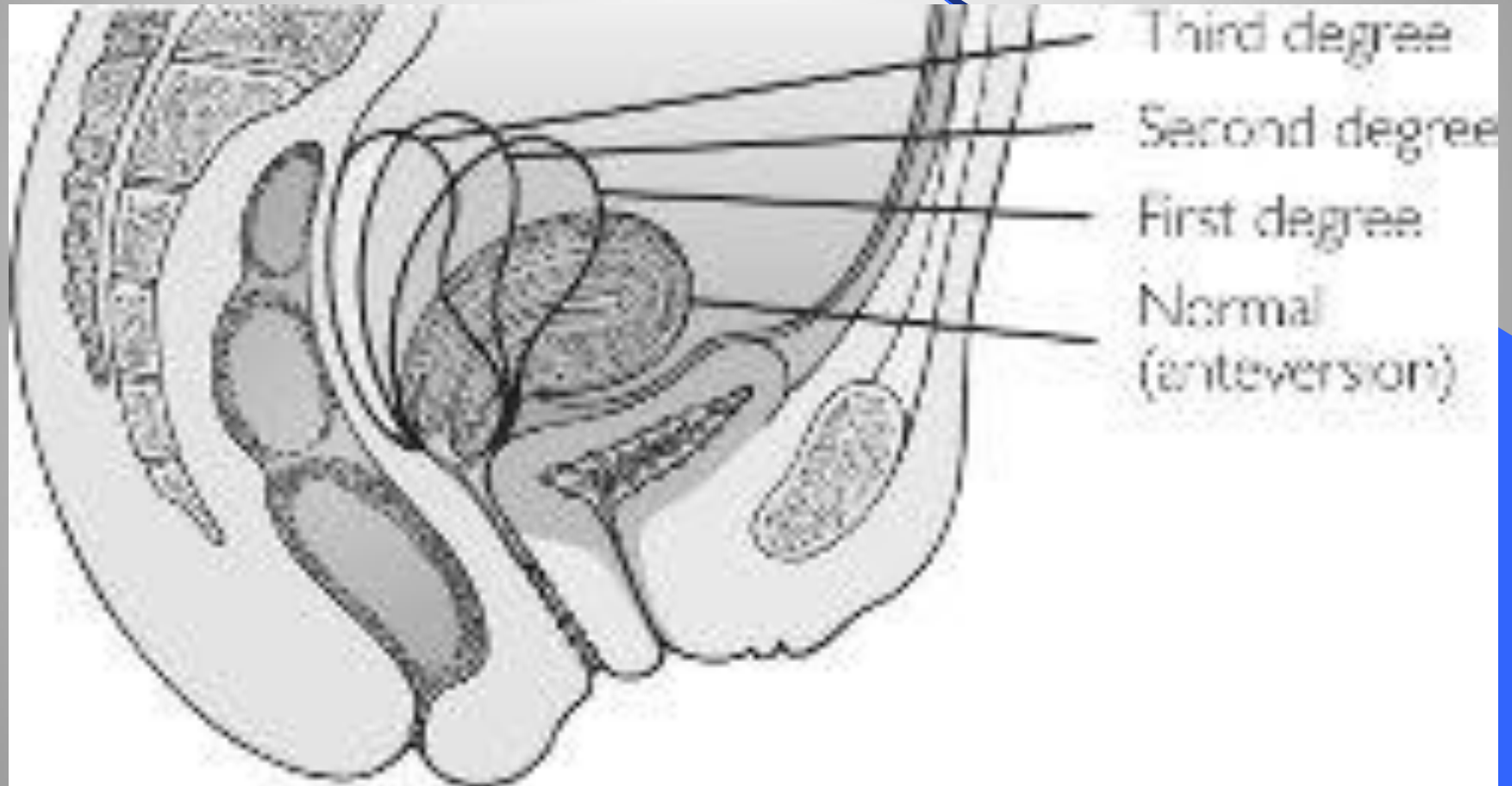


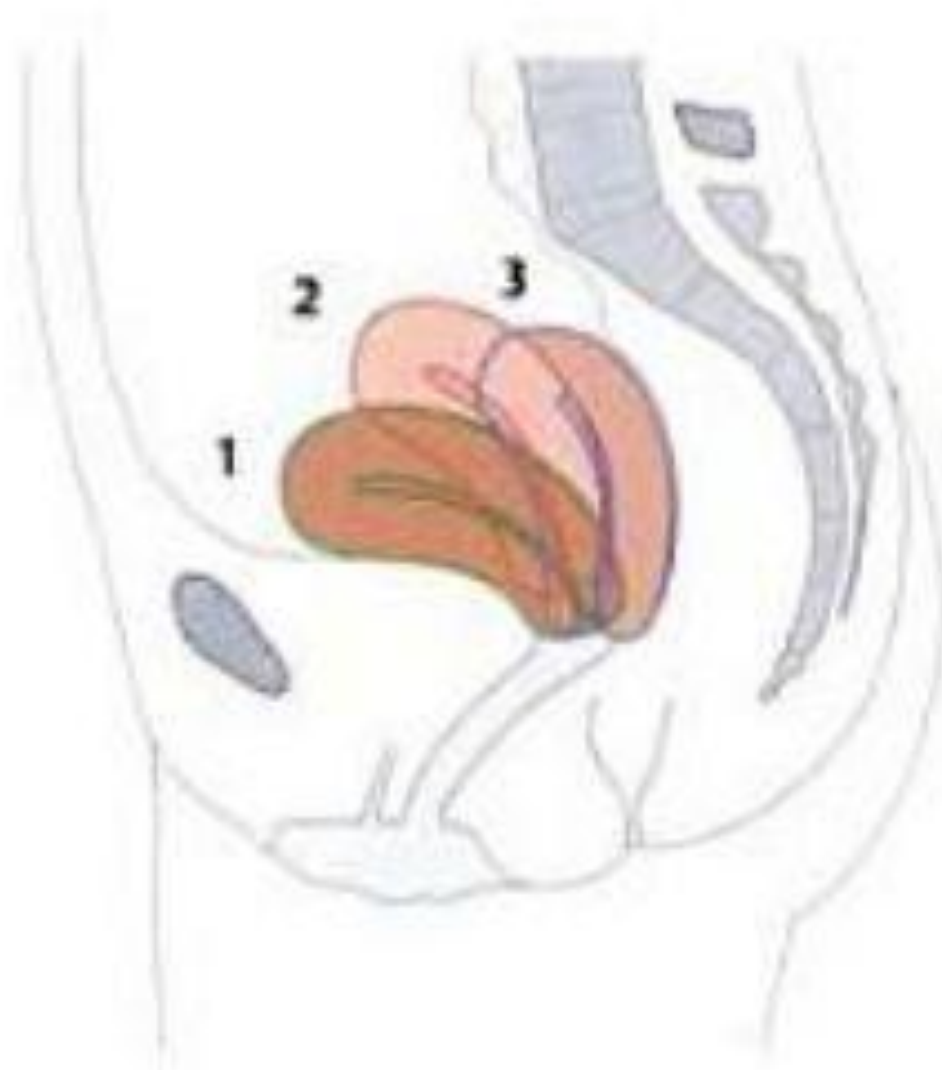retroflexed uterus

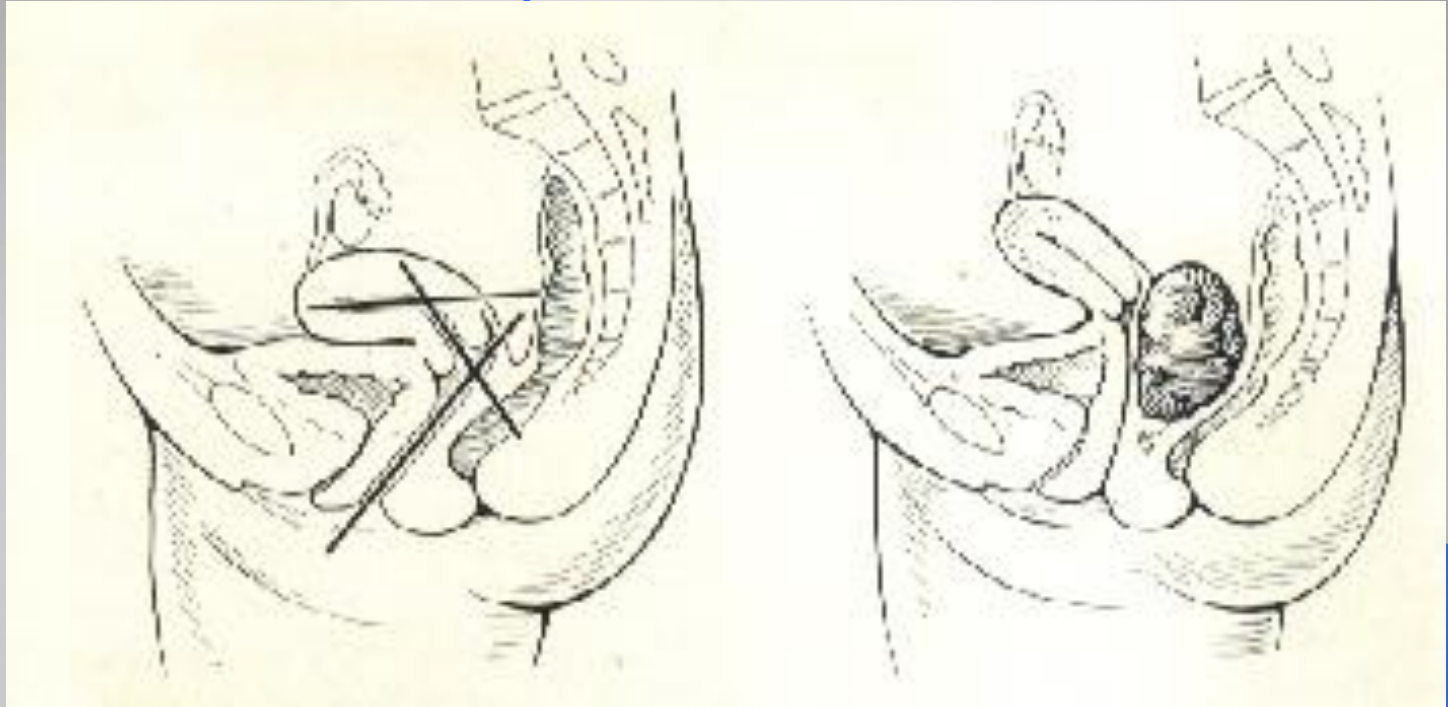


retroverted uterus

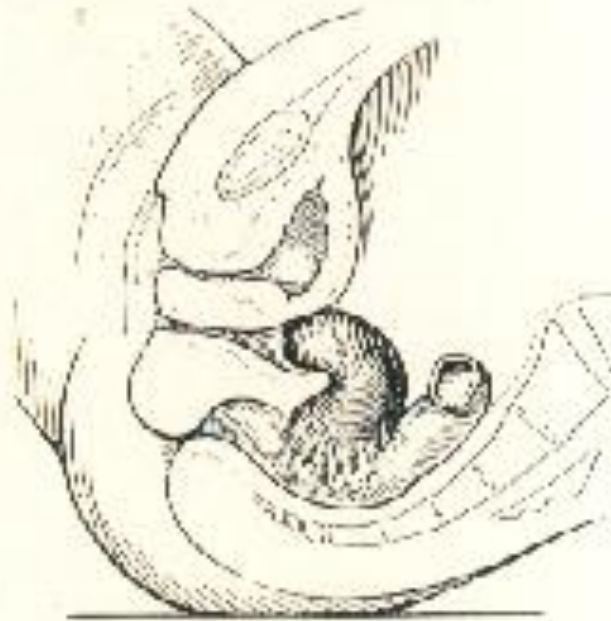درجات انقلاب الرحم الخلفي








- توضع الرحم الطبيعي (انقلاب وانعطاف أمامي) .
- ارتفاع الرحم بكتلة حوضية .



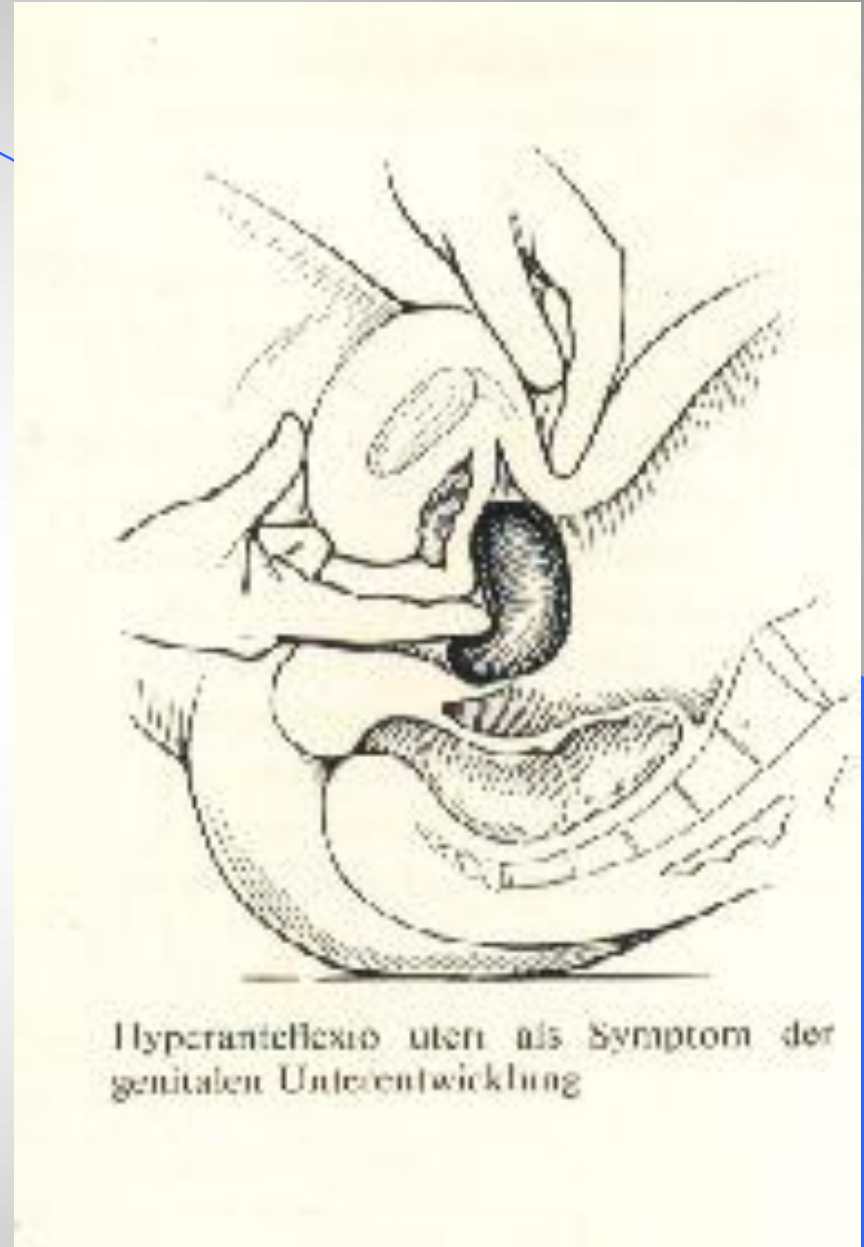Retroflexio uteri fixata

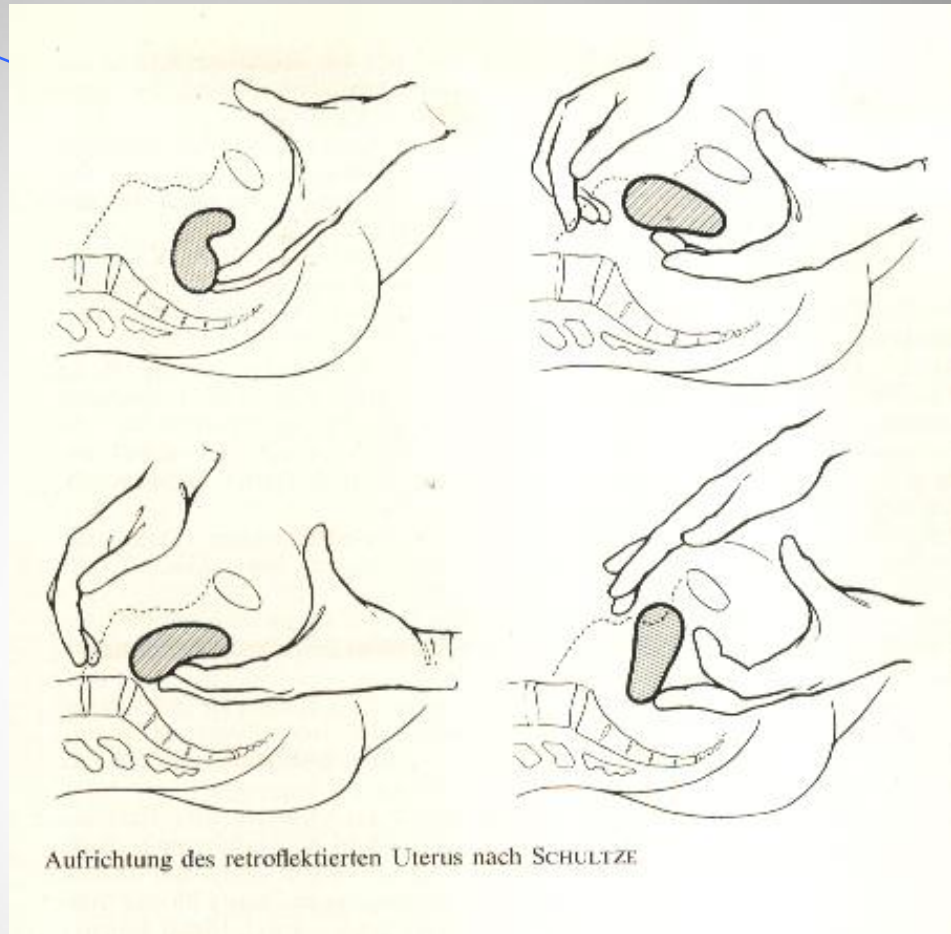
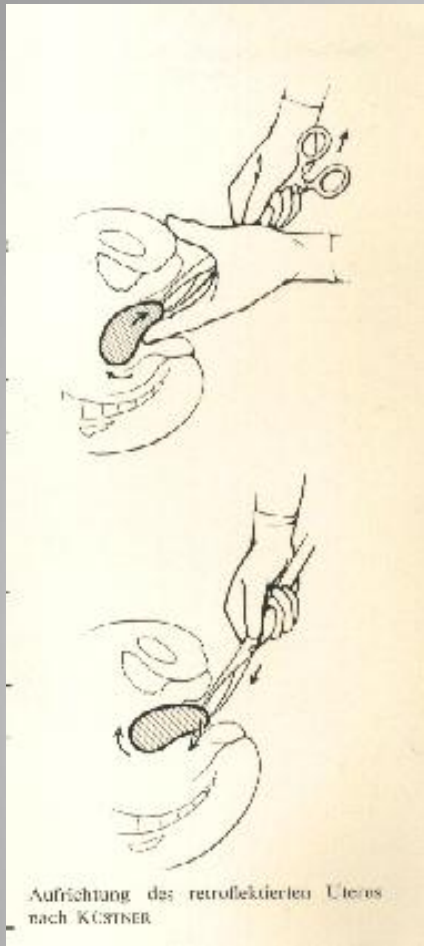


Retroflexio uteri gravidi incarcerata mit Stauung der Harnblase

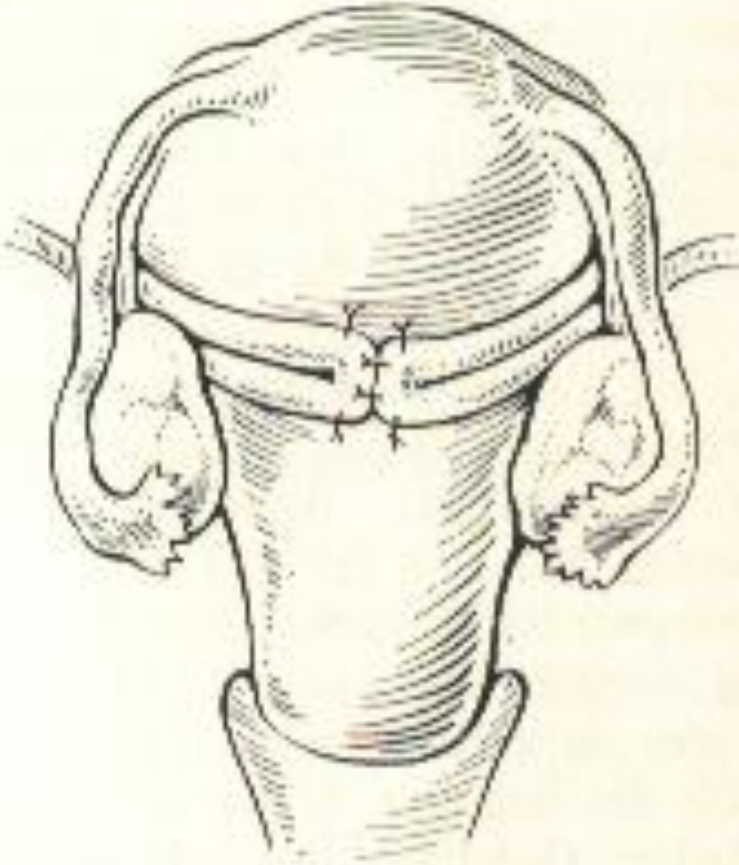
انقلاب الرحم الخلفي المثبت - وانقلابه الشديد مع الحمل .

● انقلاب رحم أمامي شديد





• رد الرحم حر الحركة .



Prinzip der Antefixation des Uterus nach
WEBSTER-BALDY-FRANKE

رد جراحي لانقلاب
الرحم بربط المدورين
خلف الرحم .

هبوط الأعضاء التناسلية

يشير هبوط الأعضاء التناسلية إلى بروزها داخل قناة المهبل أو خارجها .


أنماط هبوط الأعضاء التناسلية :

هبوط الجدار الأمامي للمهبل (قبلة مثنائية أو قبلة احليلية) .

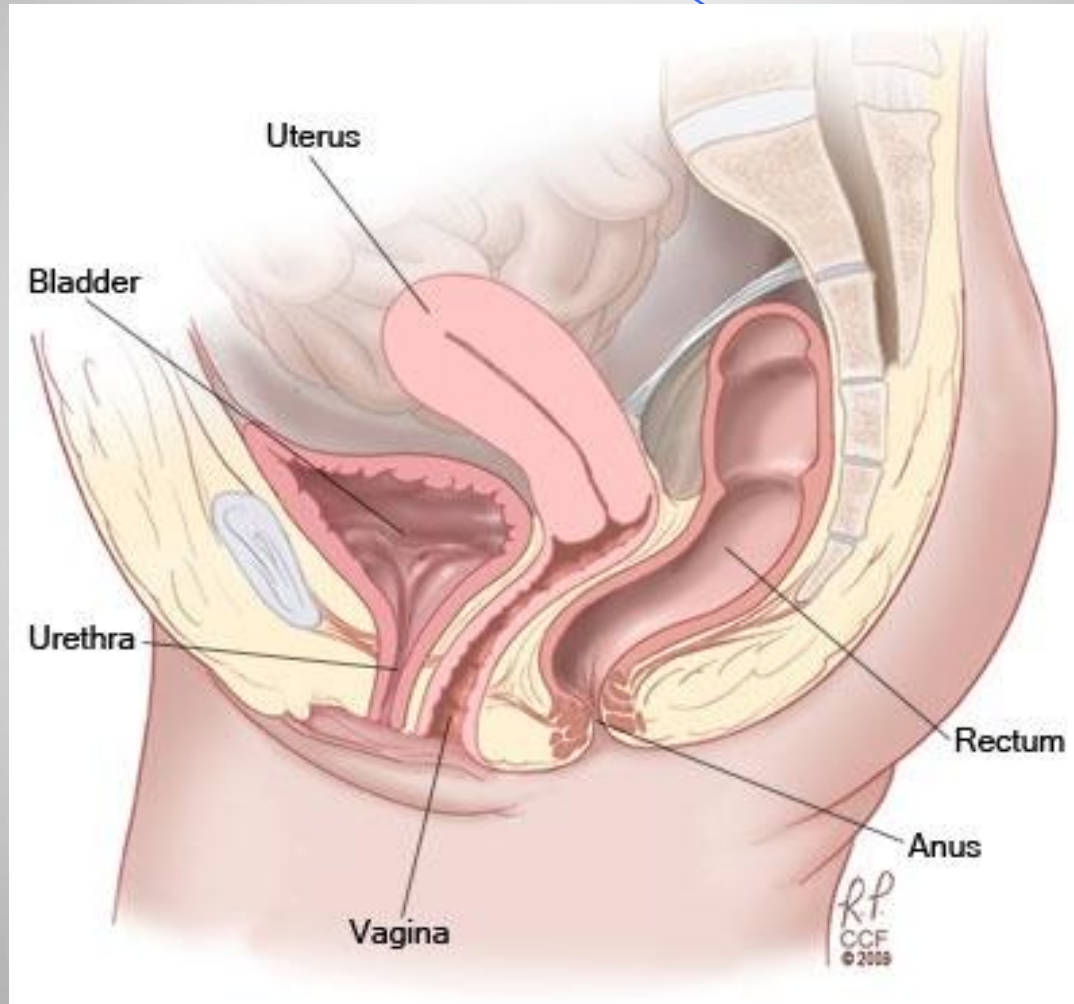
هبوط المهبل القمي (رحمي مهبلي - قبة مهبل بعد استئصال الرحم)

هبوط الجدار الخلفي للمهبل (القبلة المعوية أو المستقيمية) .

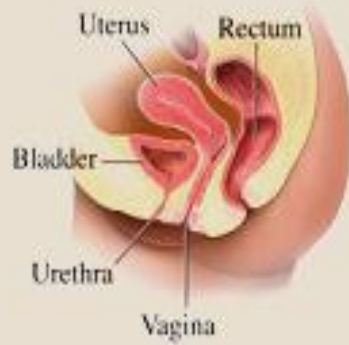هياكل الأعضاء التناسلية



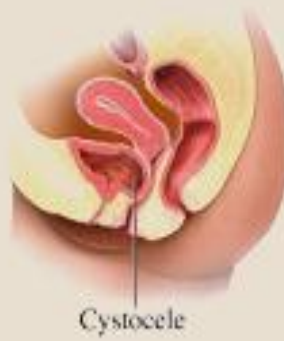
الوضعية الطبيعية للرحم



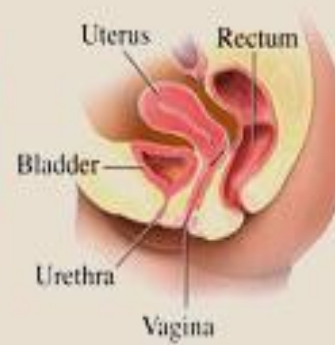Normal
Female Pelvic Anatomy



Cystocele Prolapse



Normal
Female Pelvic Anatomy



Rectal Prolapse

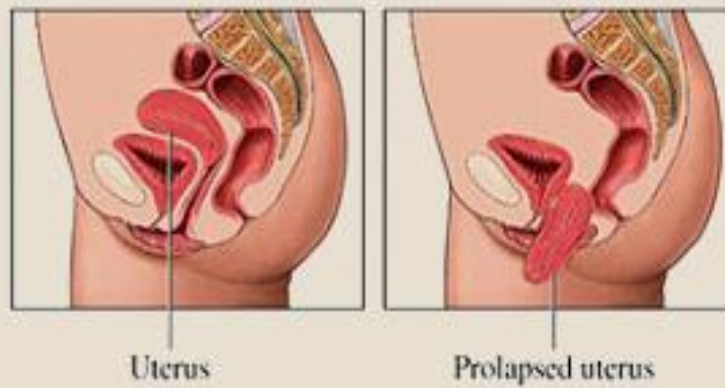
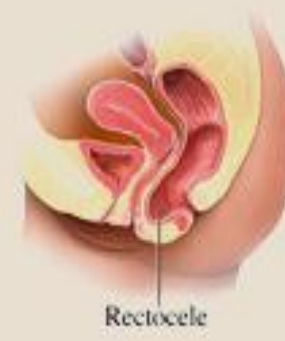
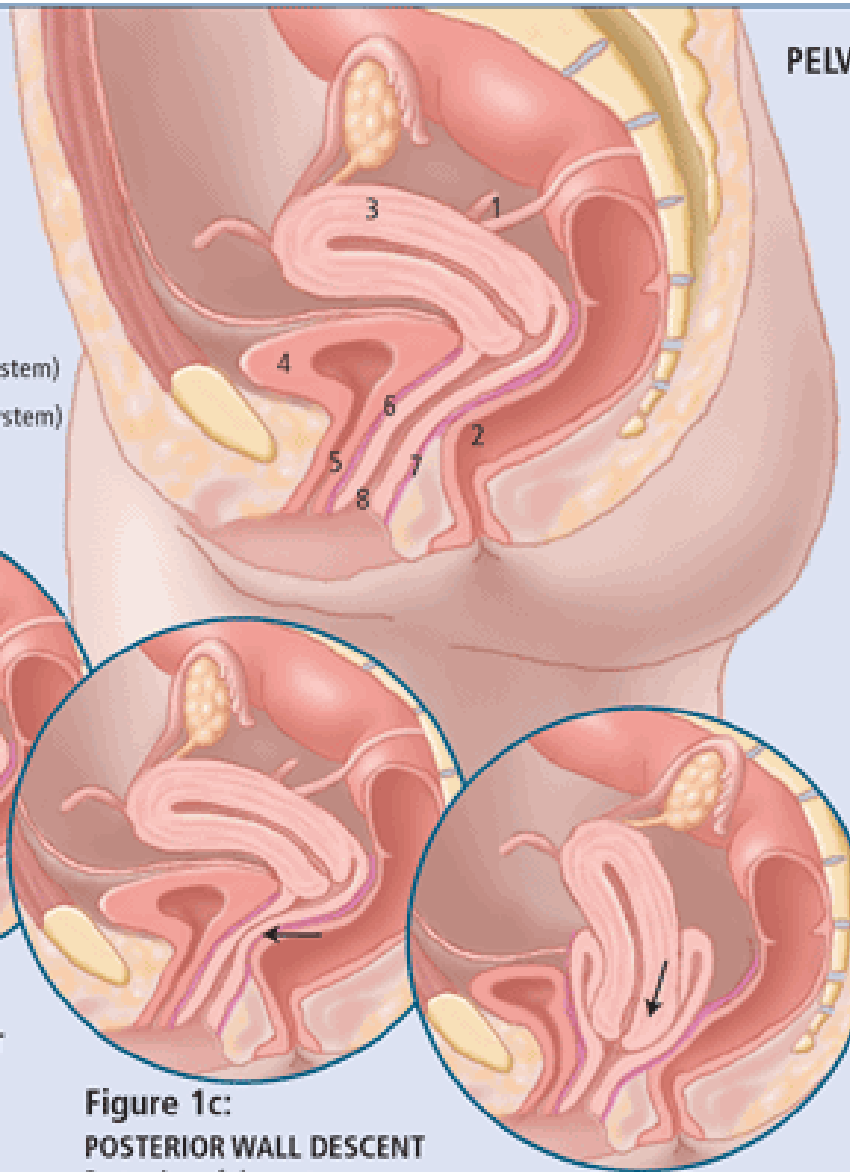


Figure 1a:

NORMAL UTERINE SUPPORT

1. Uterosacral ligaments
2. Rectum
3. Uterus
4. Bladder
5. Urethra
6. Pubocervical fascia (support system)
7. Rectovaginal fascia (support system)
8. Vaginal epithelium (skin)



PELVIC ORGAN PROLAPSE

Pelvic organ prolapse (POP) refers to protrusion of the pelvic organs into, or out of, the vaginal canal. It is the result of damage, both direct and indirect, to the vagina and its pelvic support system. Direct injuries include detachments and lacerations of the connective tissue support system or stretching and tearing of the levator ani muscles, most commonly as a result of vaginal delivery. Indirect injury includes hypoestrogenic atrophy and denervation. POP may involve the urethra, bladder, uterus, intestine and rectum.

Figure 1b:

ANTERIOR WALL DESCENT

Protrusion of the urethra into the vaginal canal.

Figure 1c:

POSTERIOR WALL DESCENT

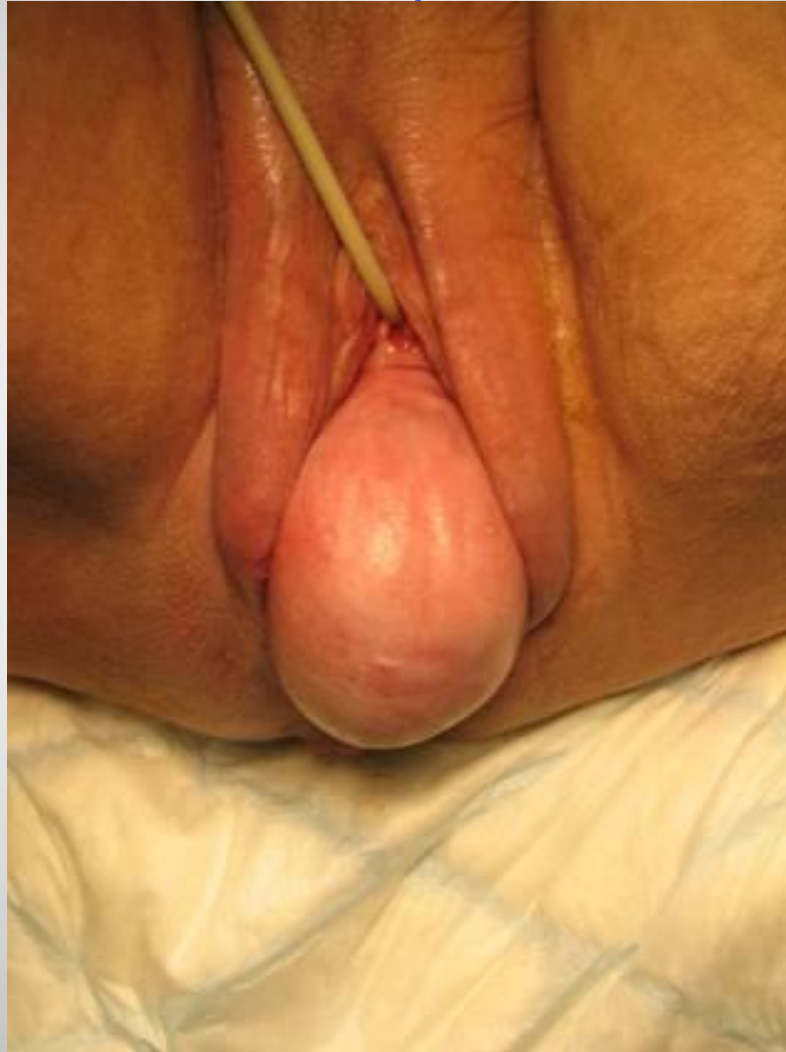Protrusion of the rectum into the vaginal canal.

Figure 1d:

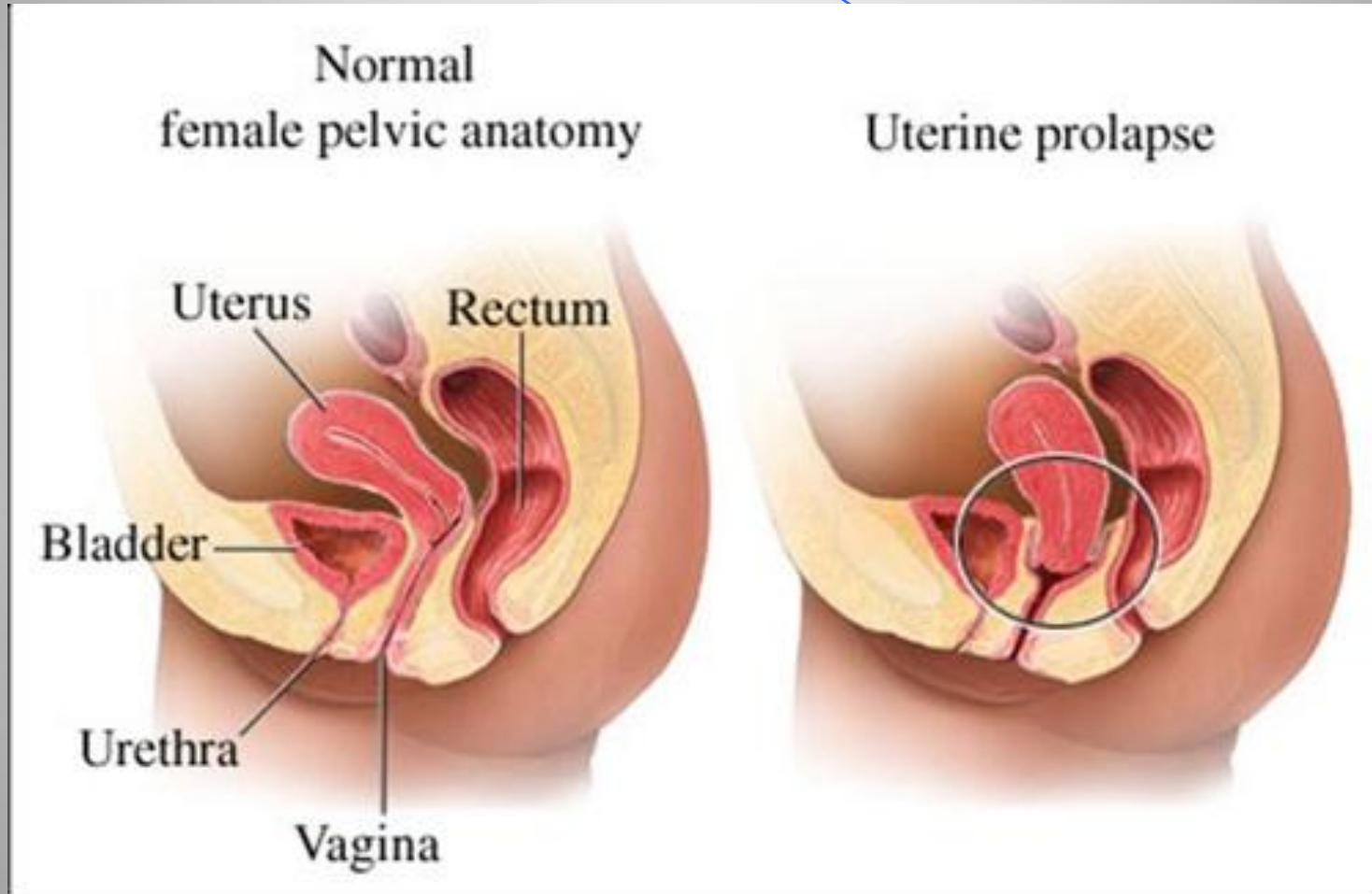
CENTRAL PROLAPSE

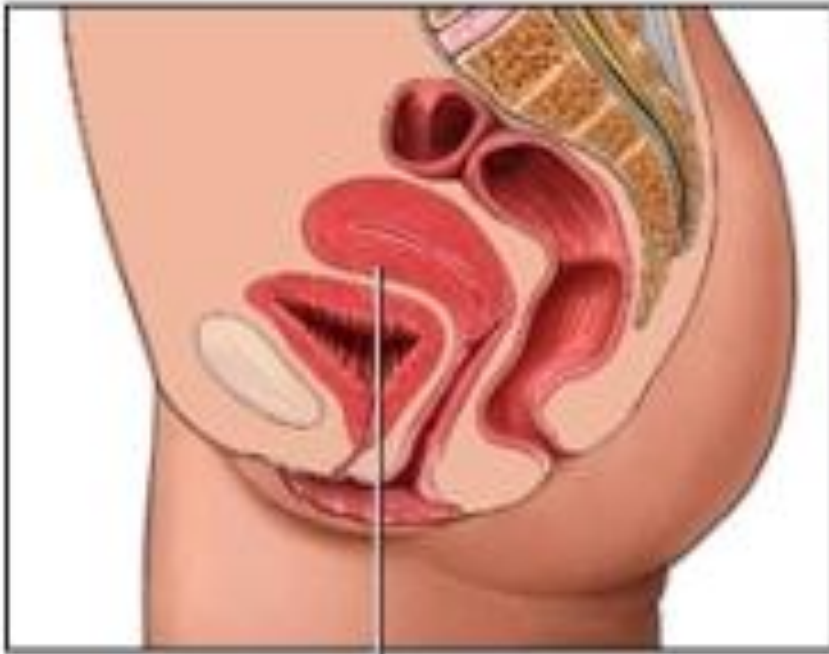
Protrusion of the uterus into the vaginal canal.

هبوط الرحم

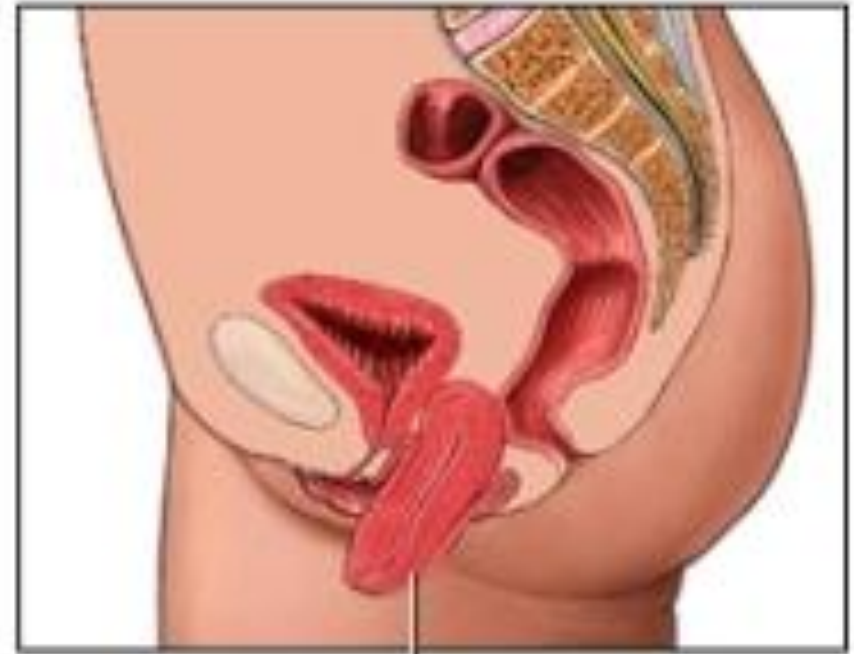


هبوط الرحم

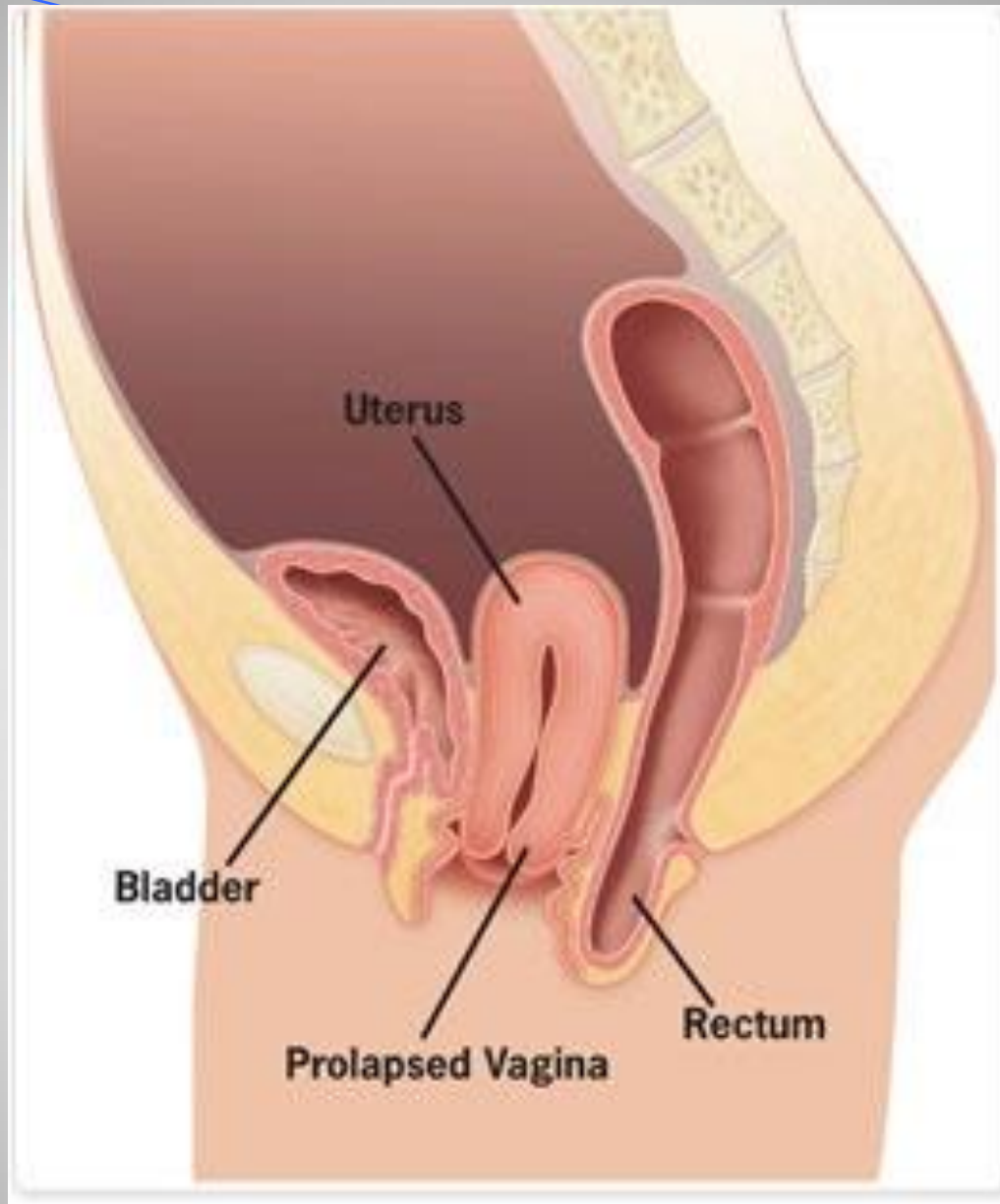


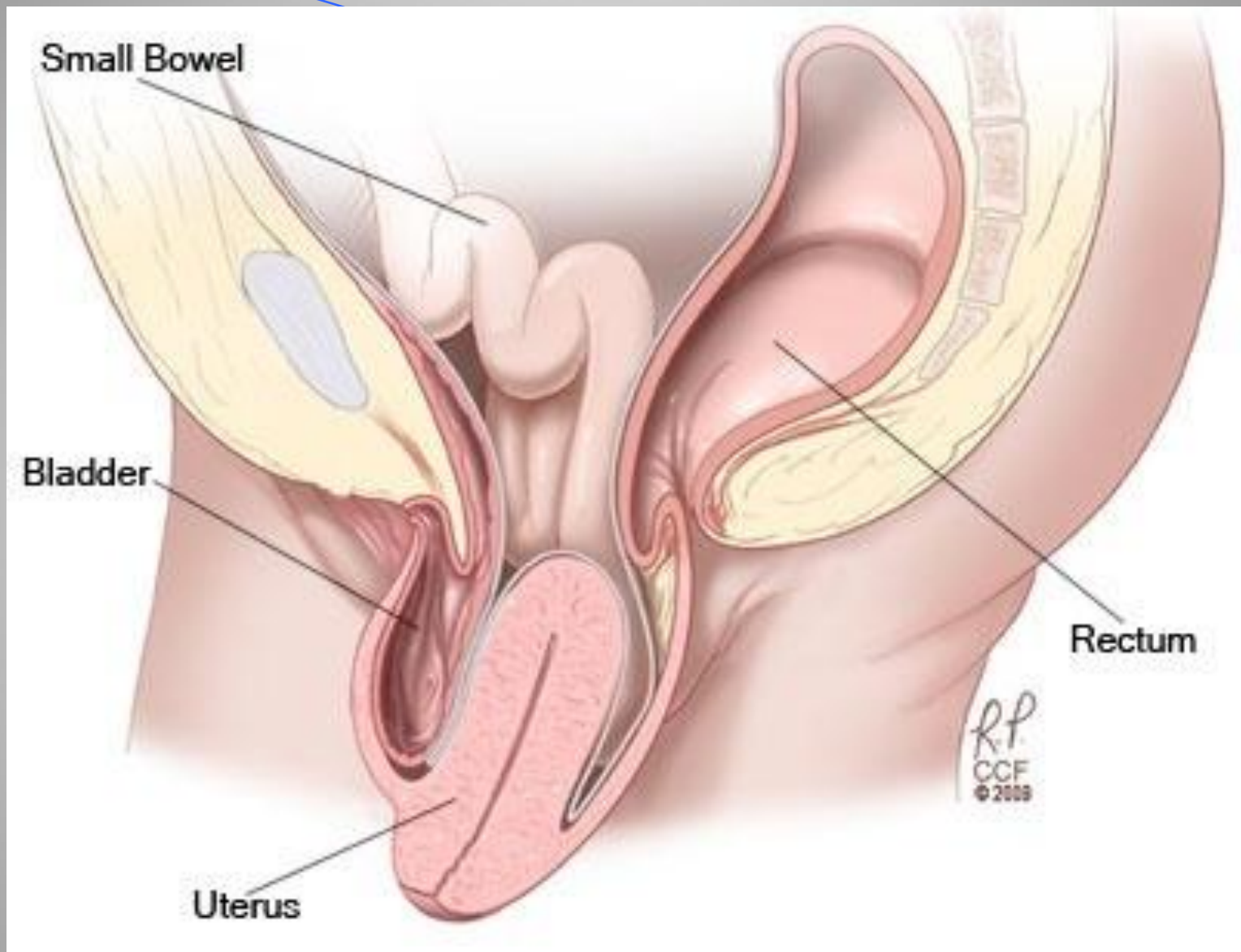


Uterus



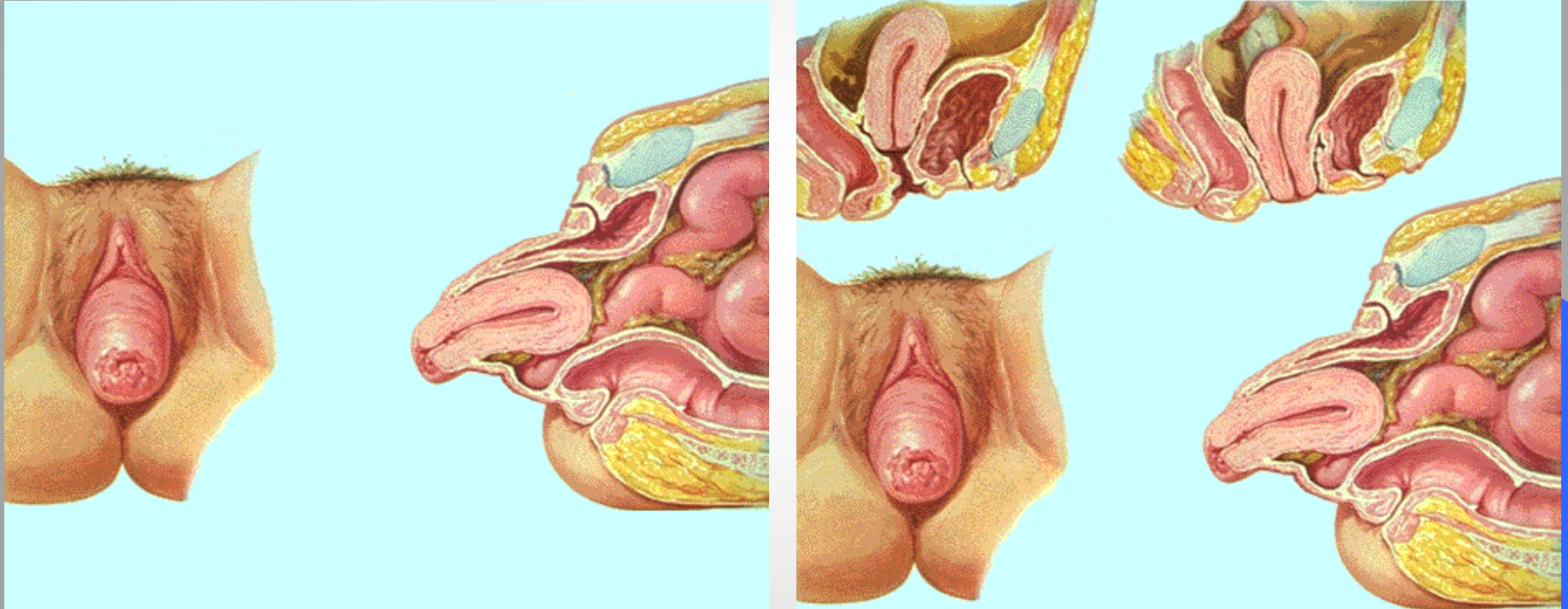
Prolapsed uterus





هبوط الرحم بالخاصة

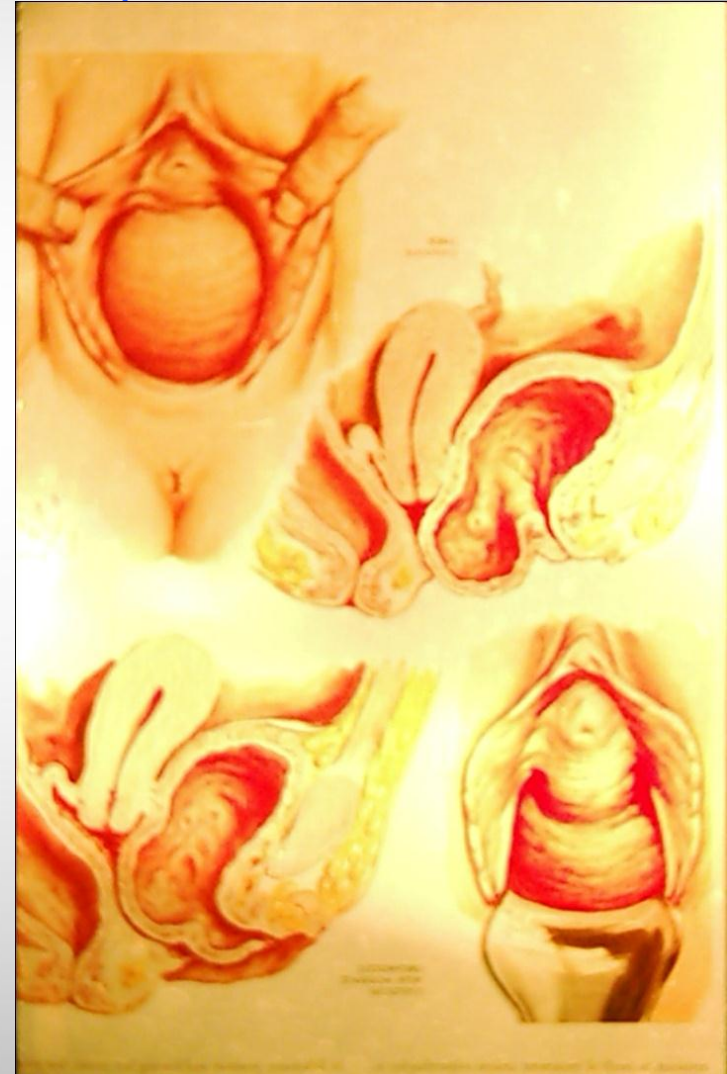
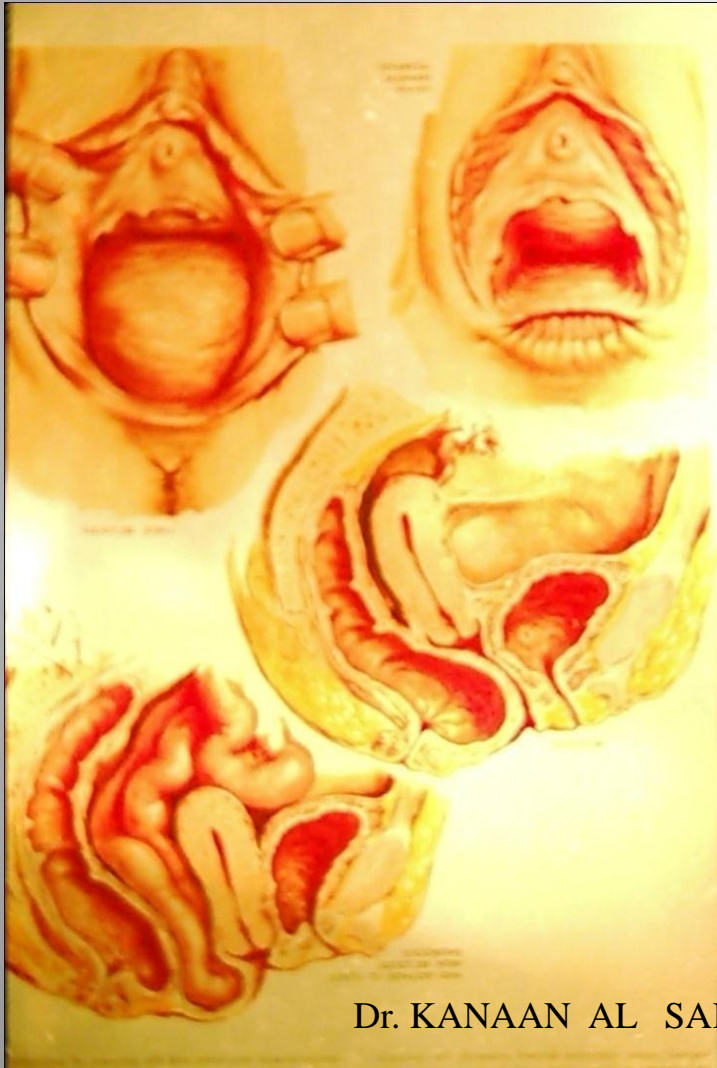46



Dr. KANAAN AL SAKKA

الهبوط المهبلي

47



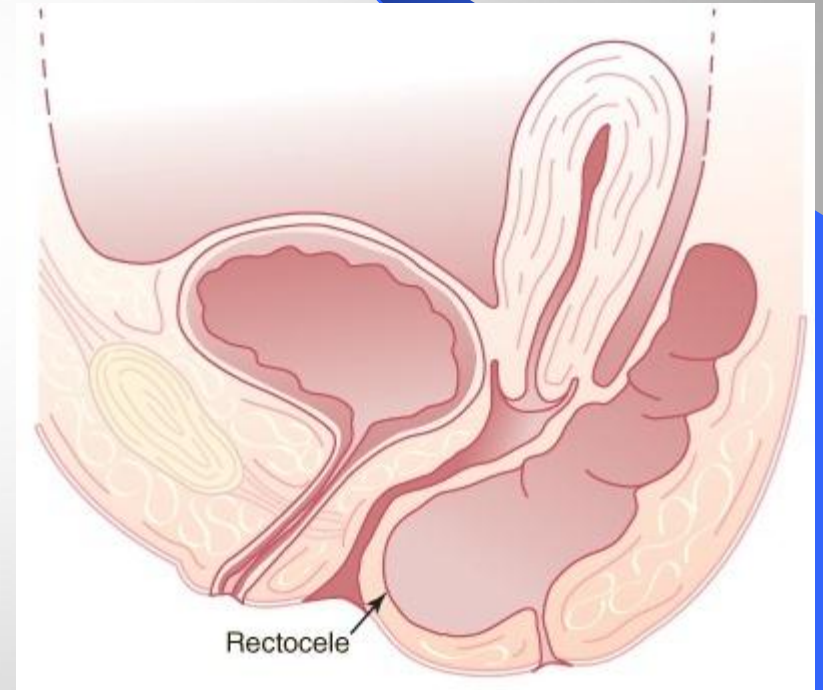
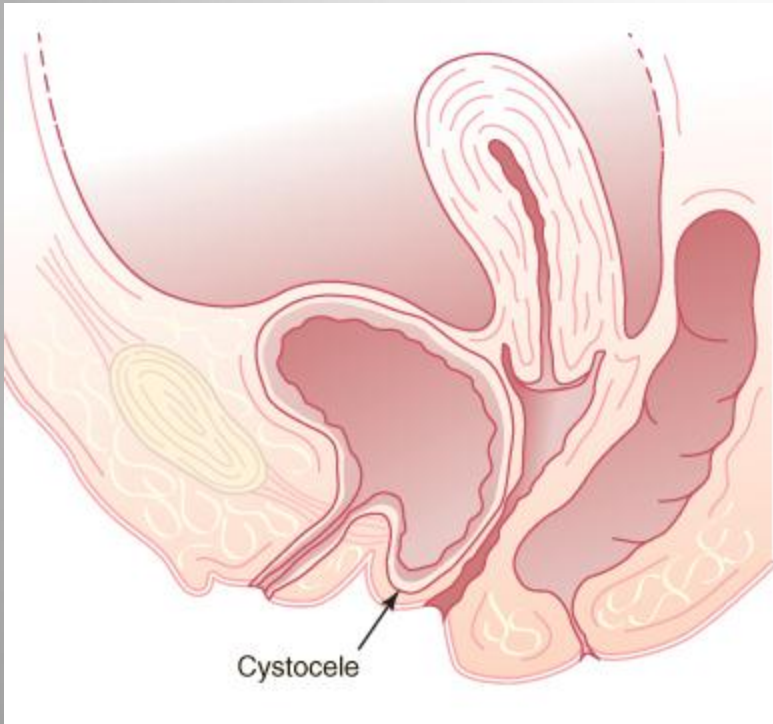
Dr. KANAAN AL SAKKA

أنماط الهبوط المهبلي

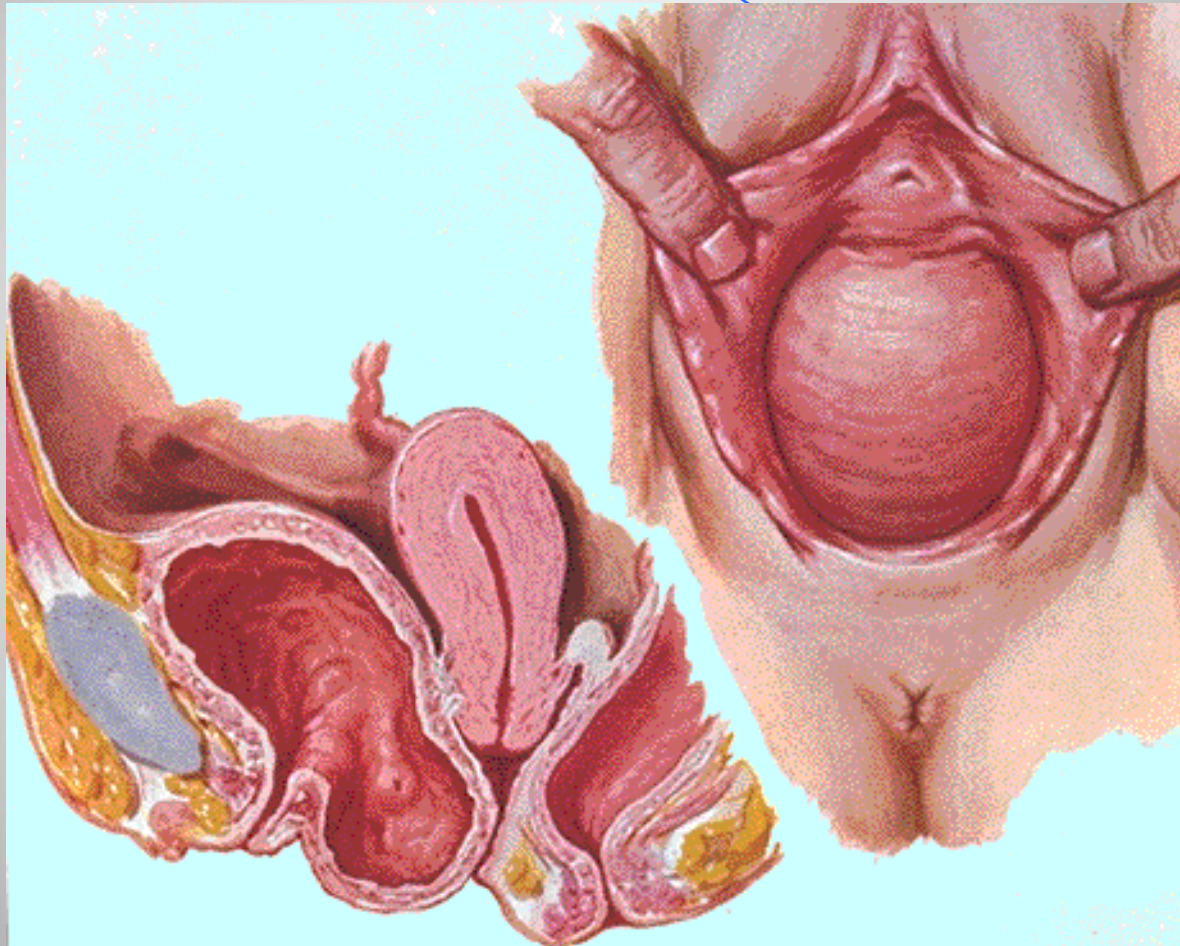
48

قبيلة مثانية

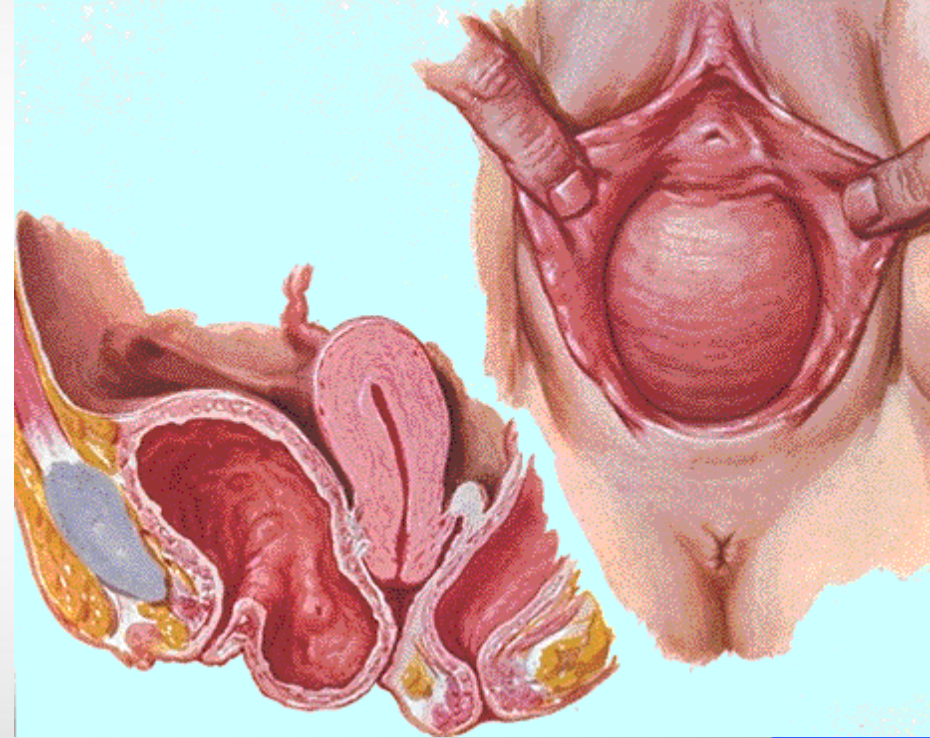
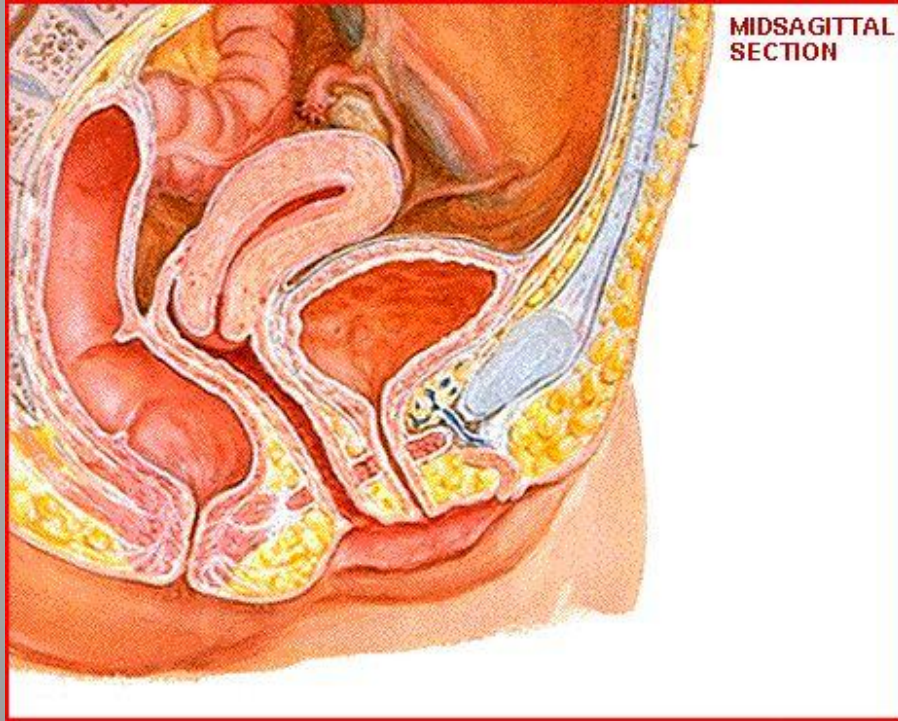
قبيلة مستقيمة.



قبيلة مثنائية

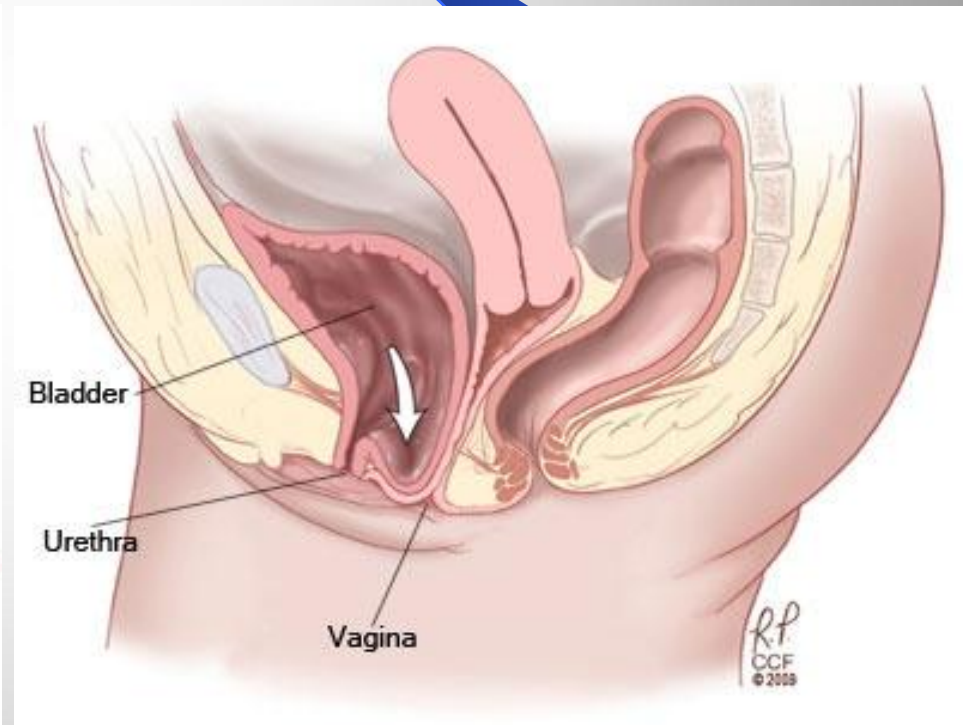
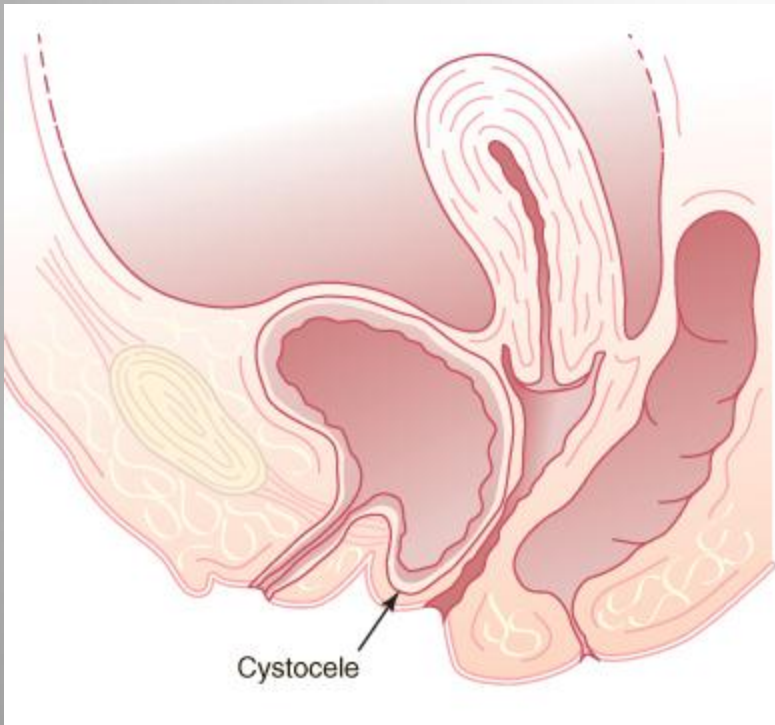


قبيلة مثنائية



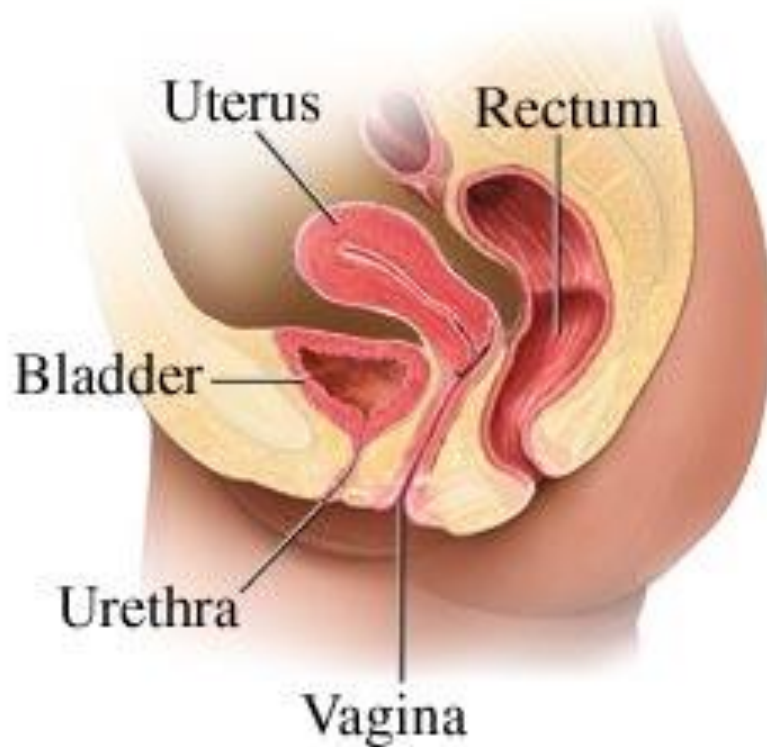
قبيلة مثنائية

51

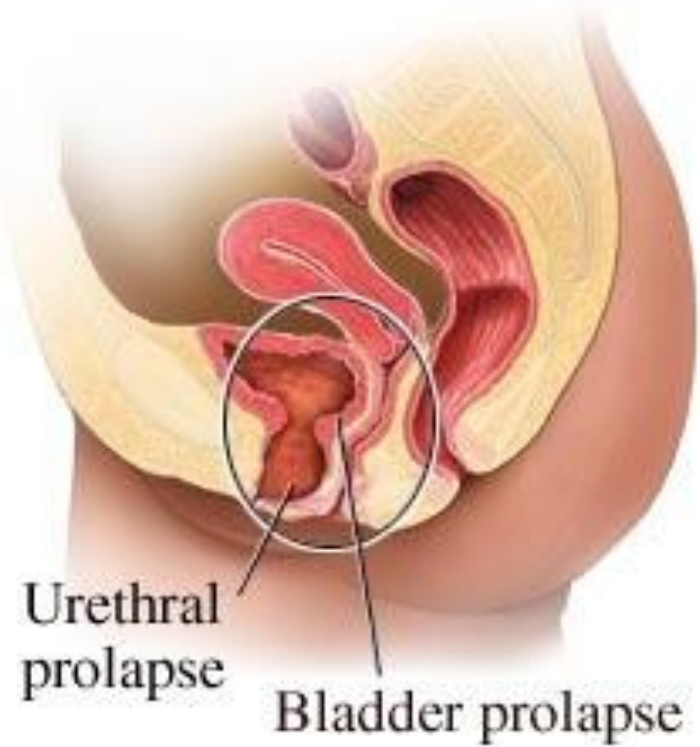


Dr. KANAAN AL SAKKA

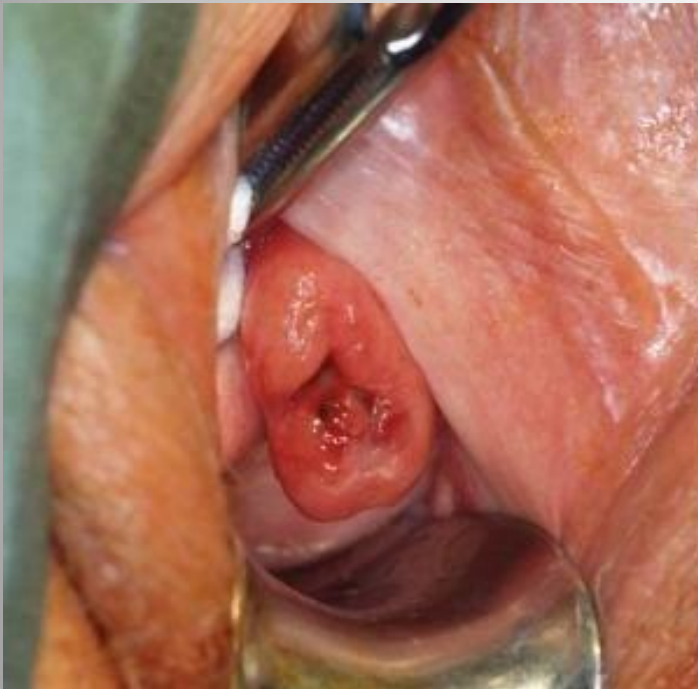Normal female pelvic anatomy



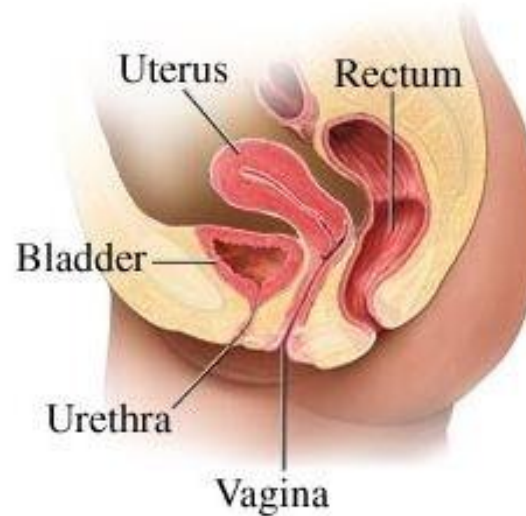
Urethrocele with moderate cystocele



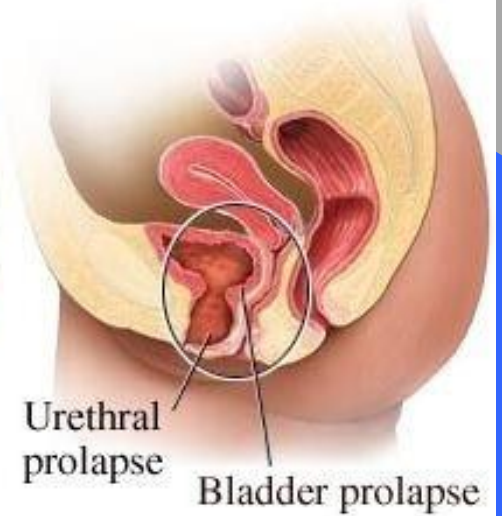
قيلة احليلية



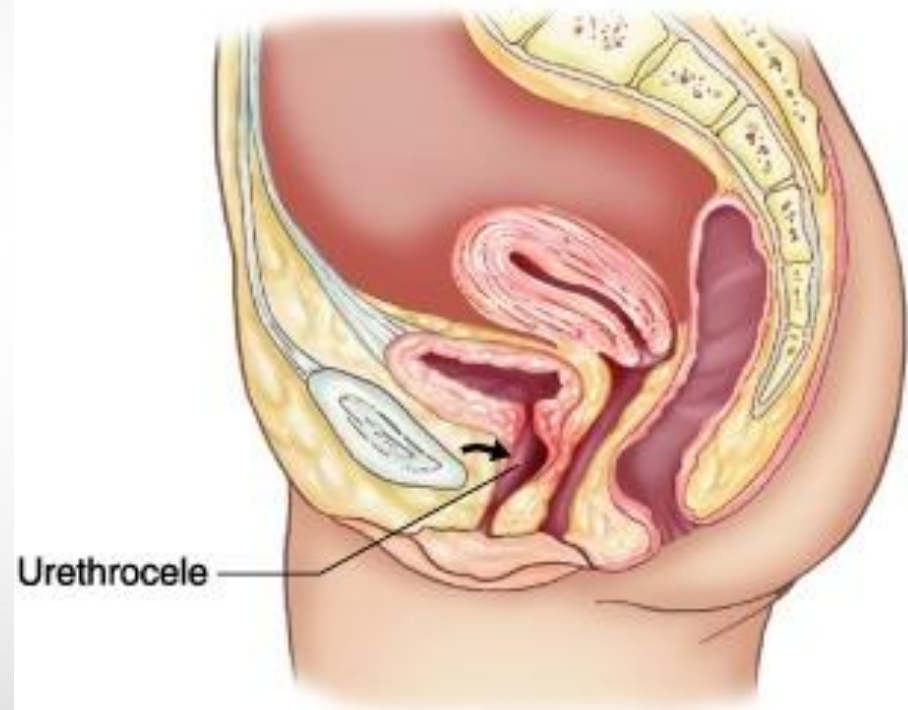
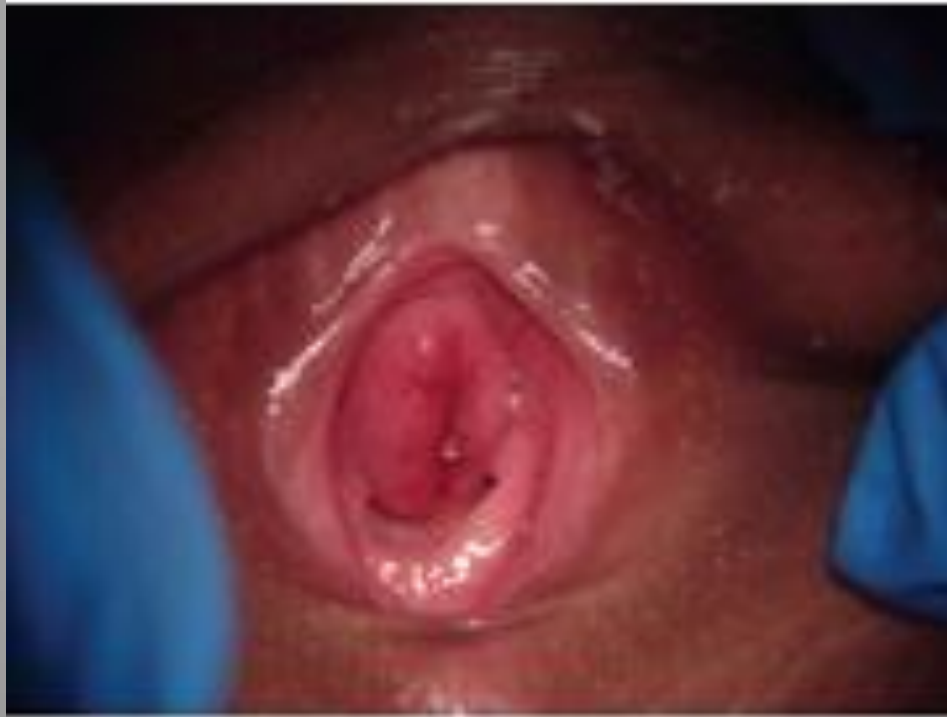Normal female pelvic anatomy



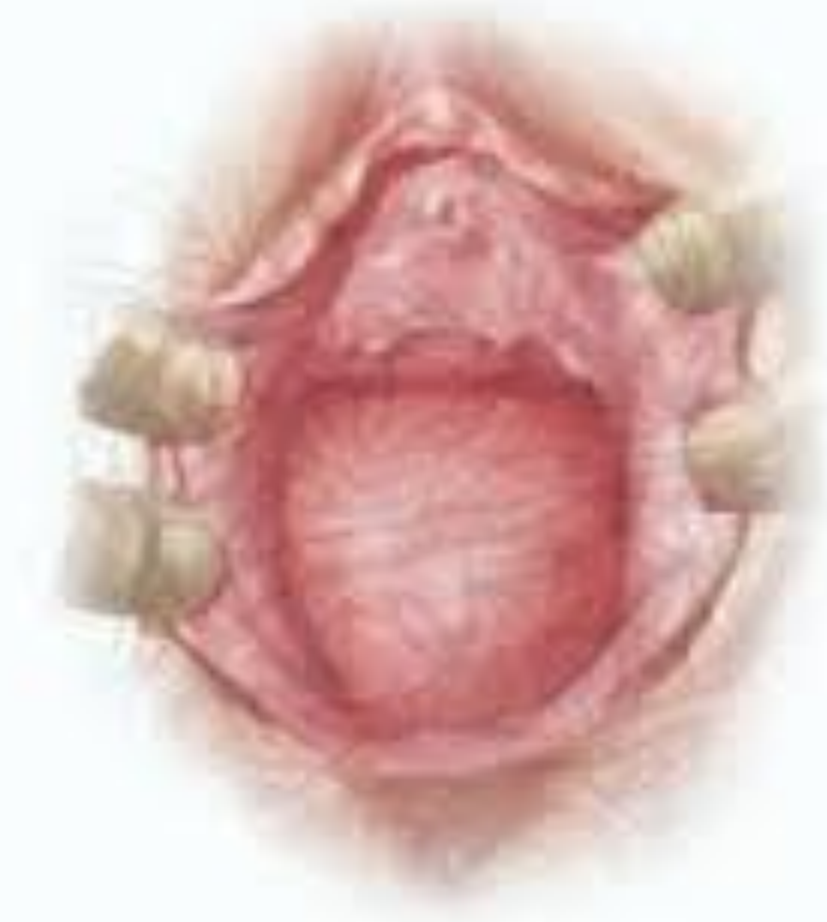Urethrocele with moderate cystocele



قيلة احليلية

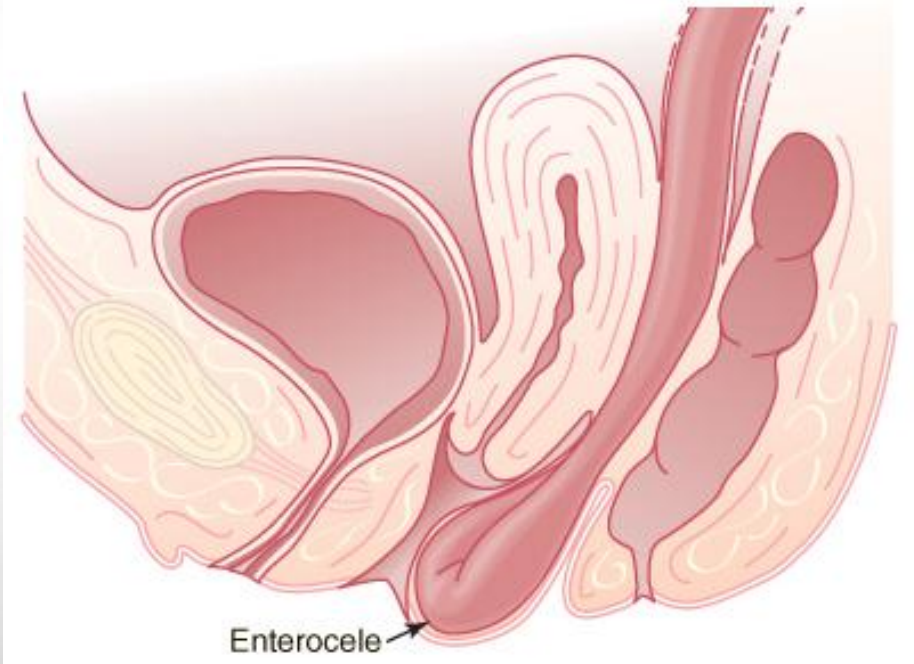
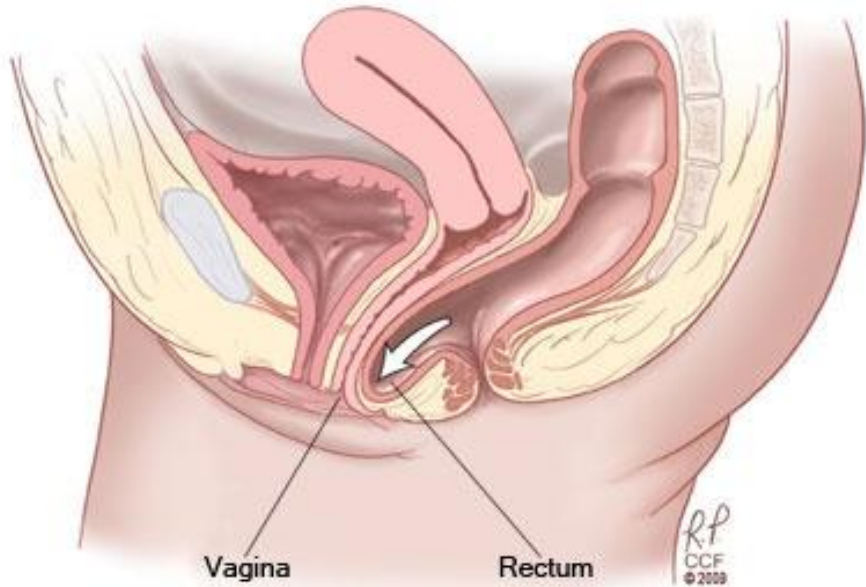


قبيلة مستقيمة .

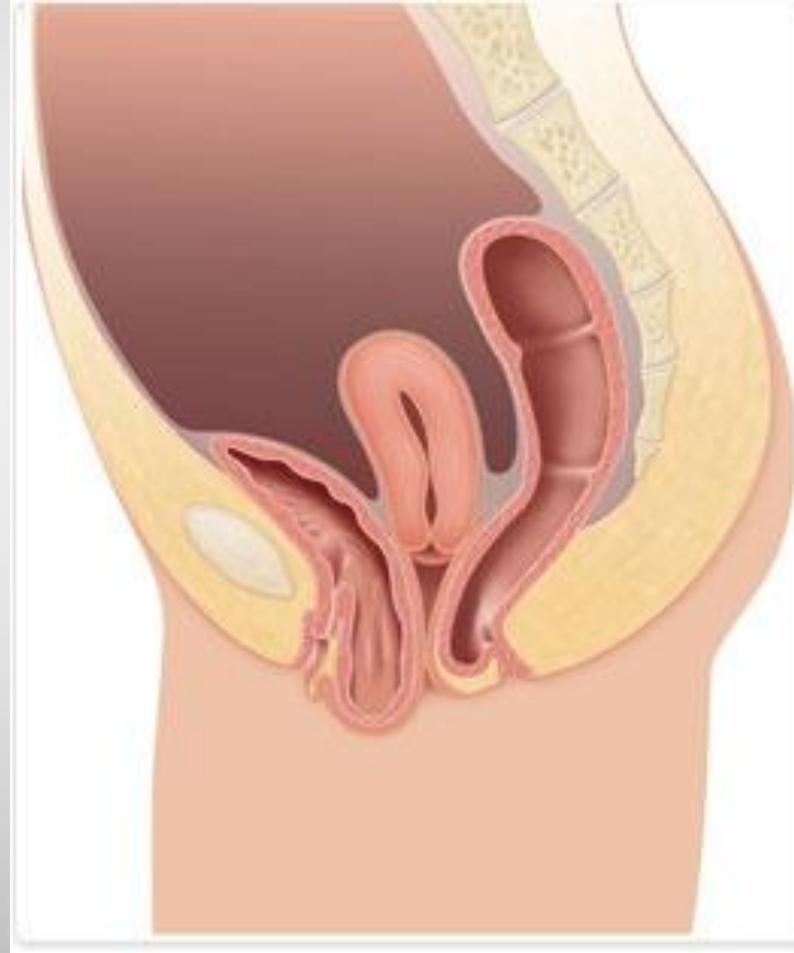


قبيلة مستقيمة .

قبيلة معوية

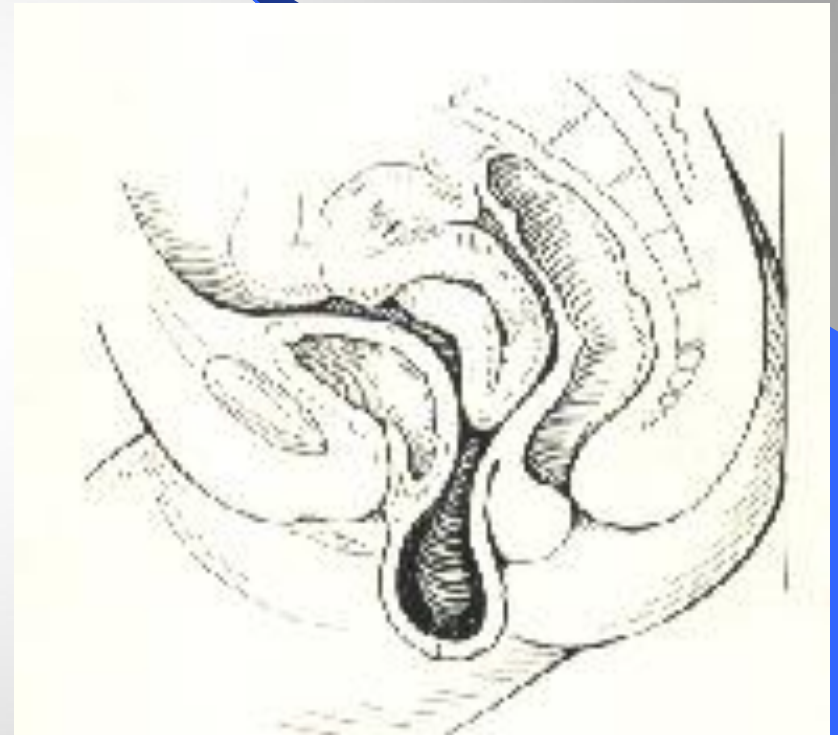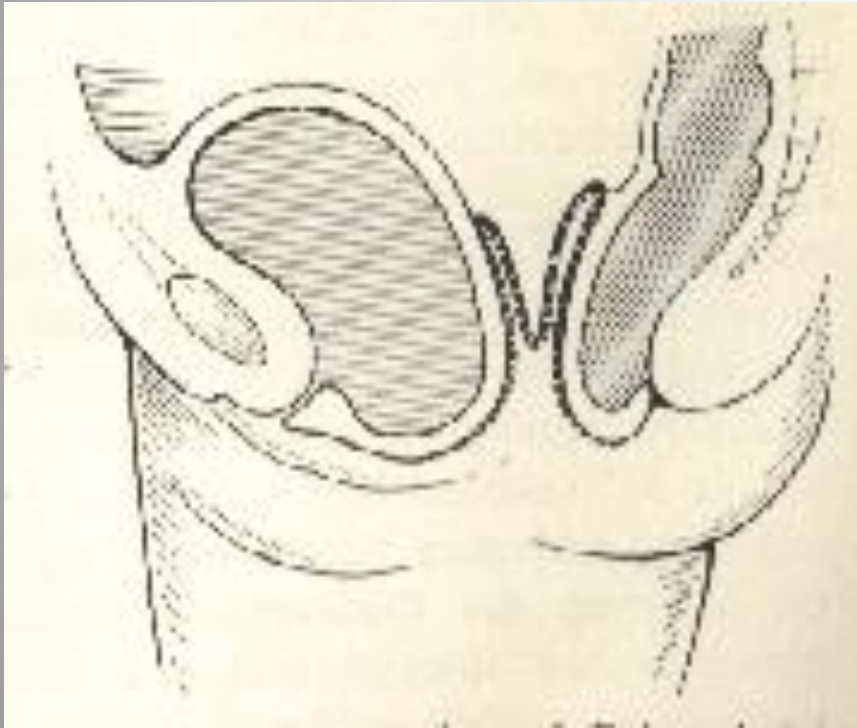


قبيلة مثنائية و قبيلة مستقيمة.



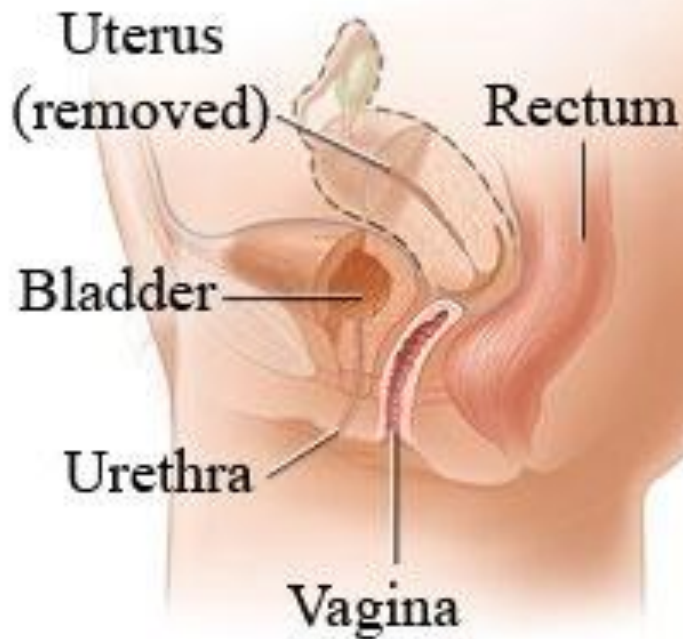
Dr. KANAAN AL SAKKA

هبوط قبة المهبل

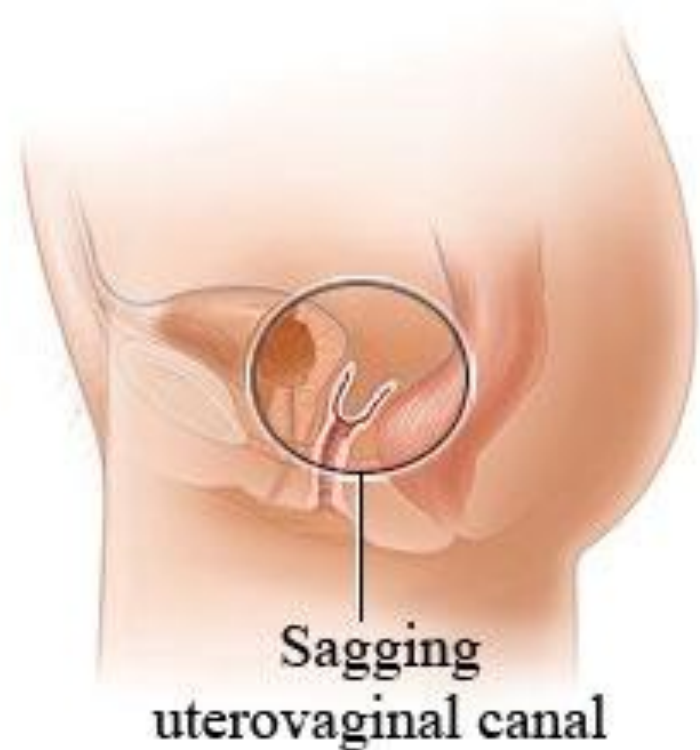

هبوط قبة المهبل

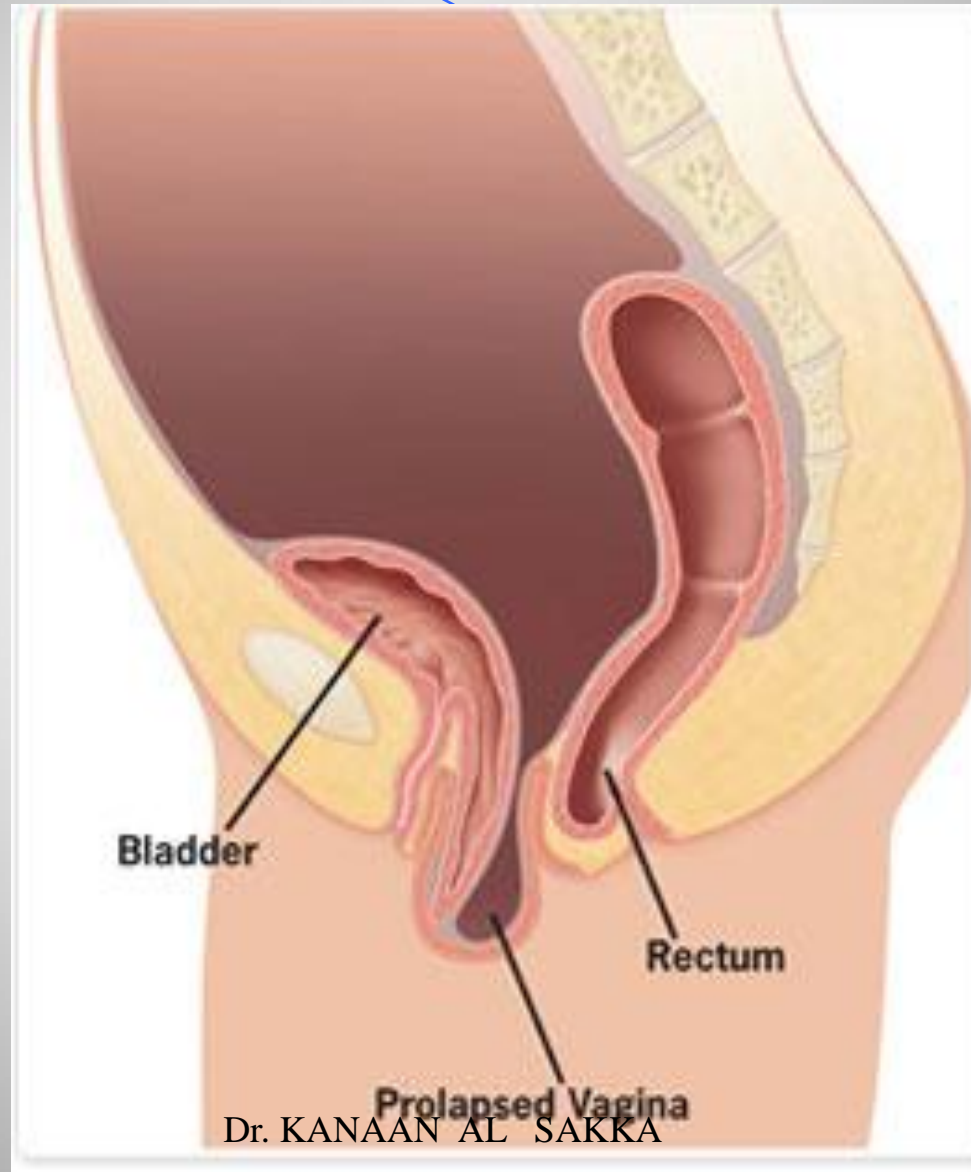
Female pelvic anatomy
(post-hysterectomy)



Vaginal vault prolapse

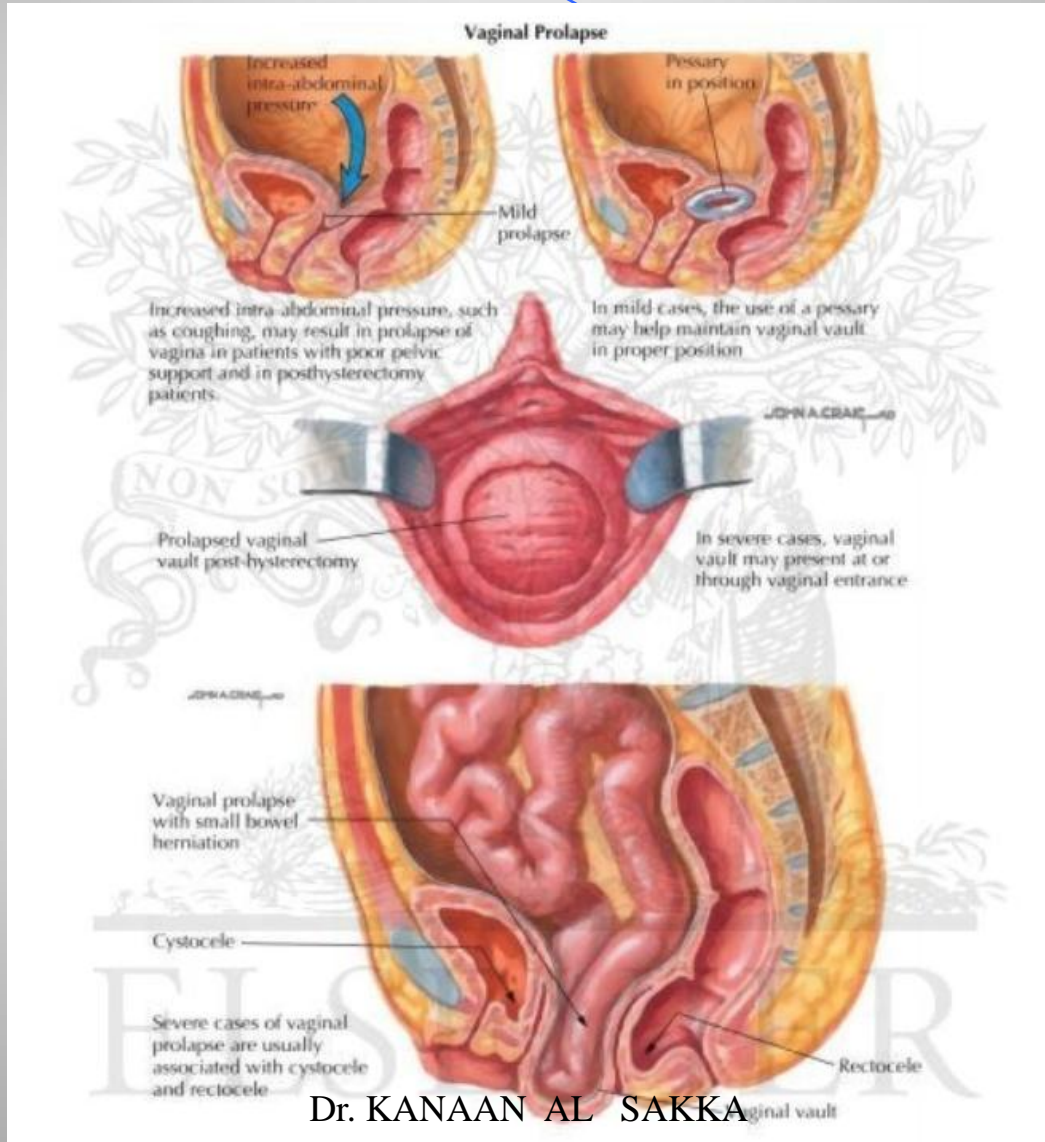


هبوط قبة المهبل



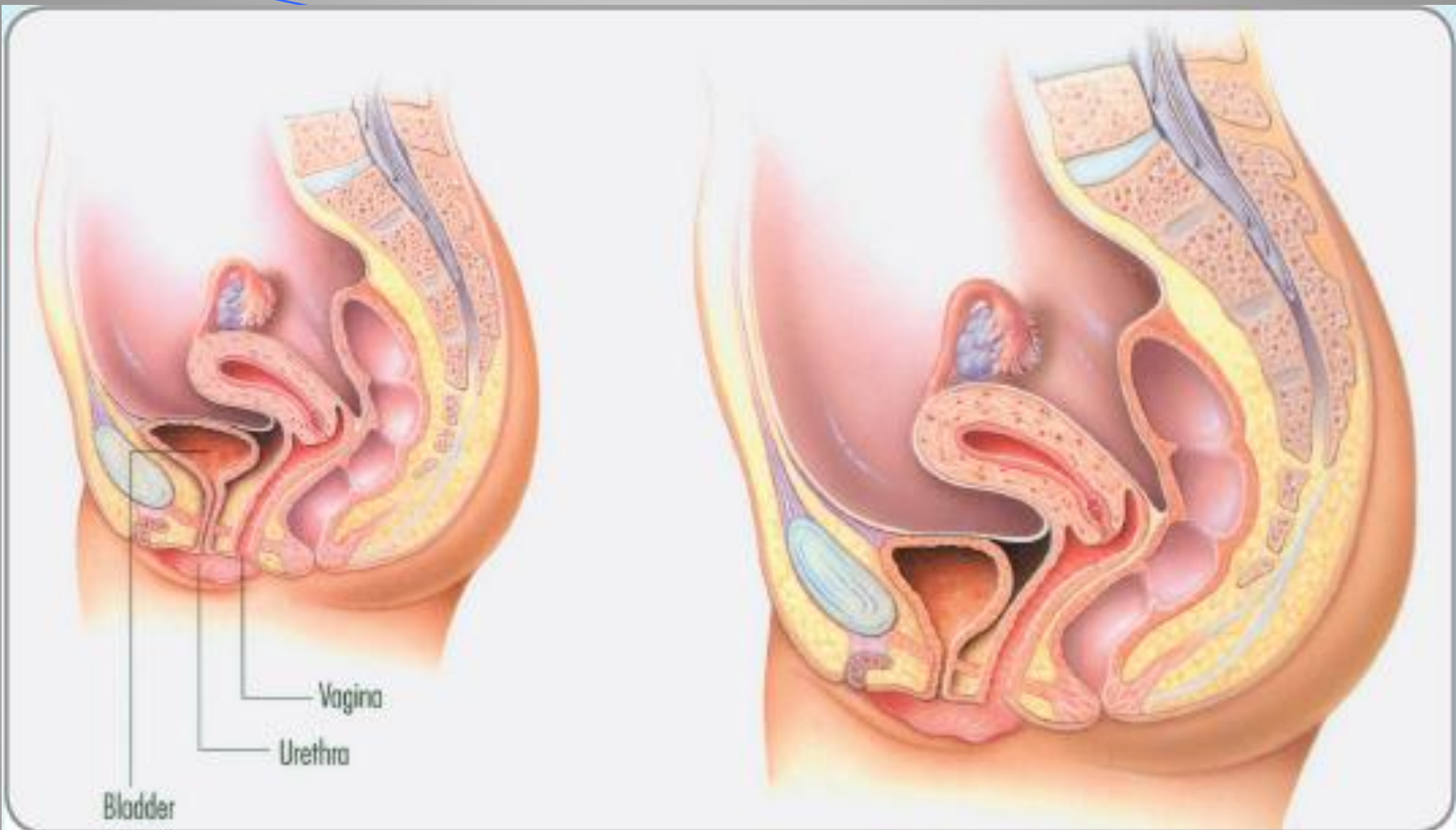
Dr. KANAAN AL SAKKA

هبوط قبة المهبل



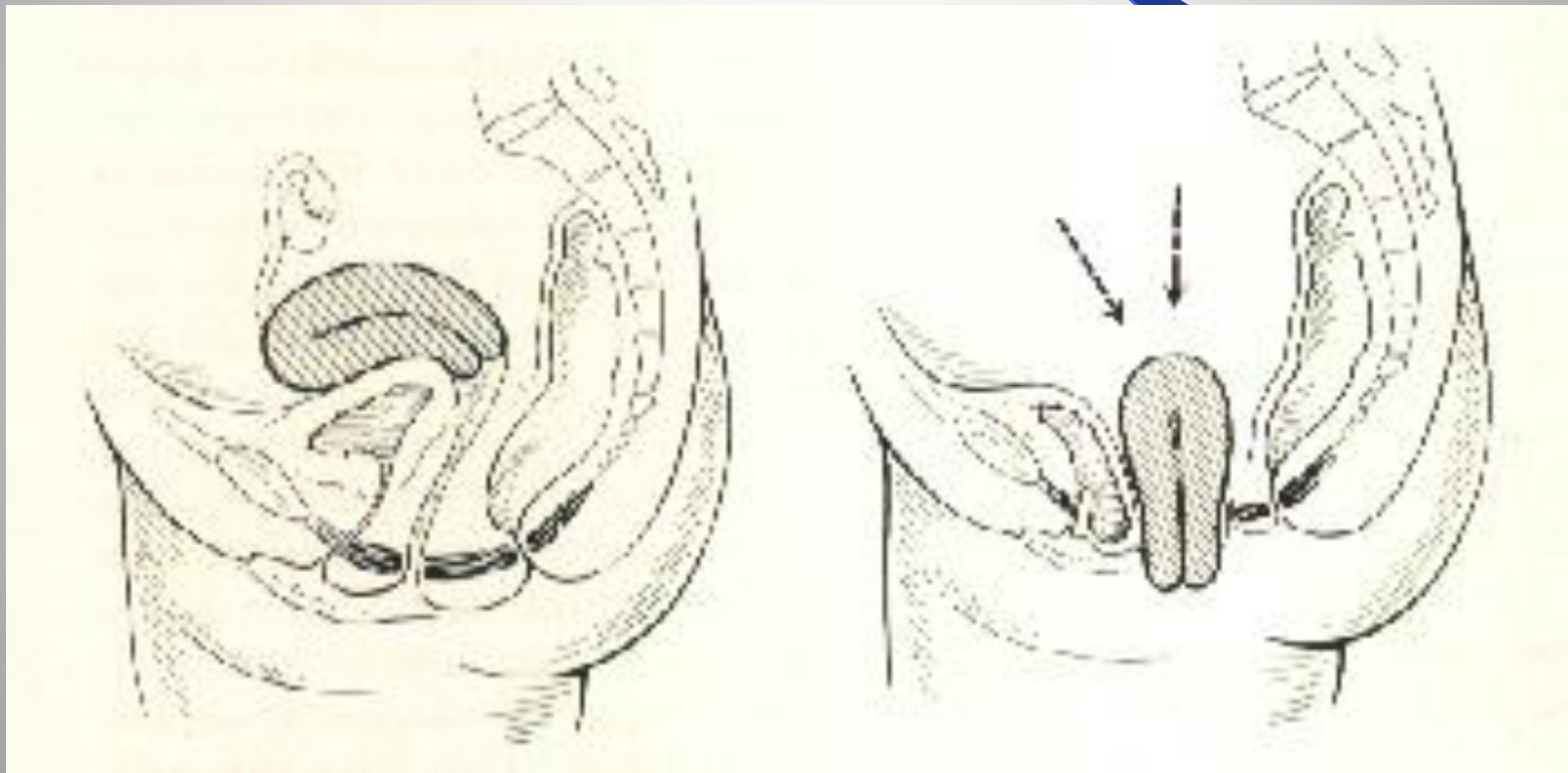
امراضية الهبوط

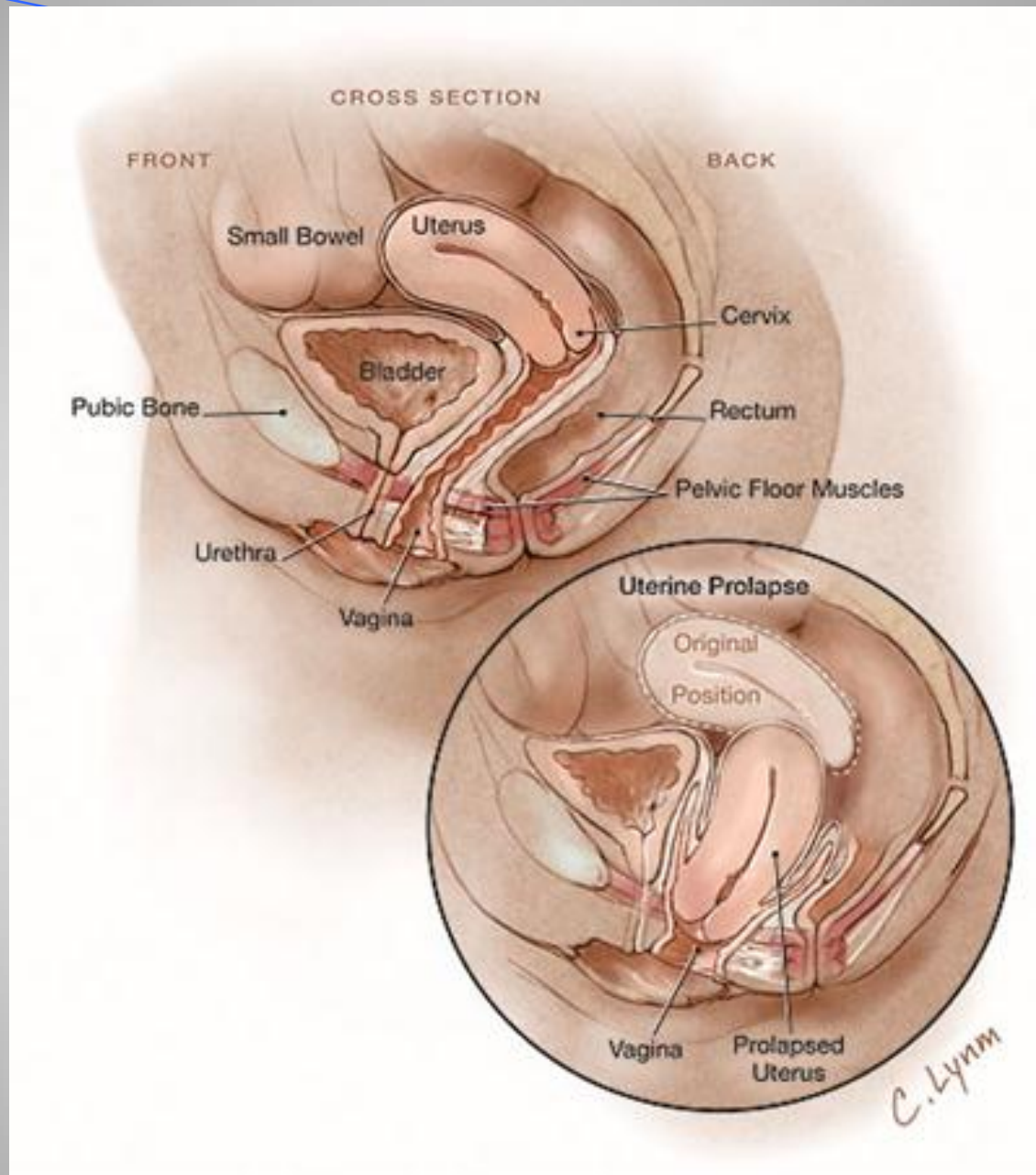
- ضعف اللفافة الحوضية ، الأربطة والعضلات بسبب التمطط المفرط أثناء الحمل ، المخاض والولادة المهبلية .
- ضعف خلقي في الأنسجة والعضلات .
- العرق – الآسيويات والسود اقل تعرضاً .
- زيادة الضغط ضمن البطن المزمن (السعال المزمن – الحبن – الحمل المتكرر للأثقال – الحزق المتكرر بسبب الإمساك – ضمور الأنسجة بسبب تقدم العمر – سن الضهي) .

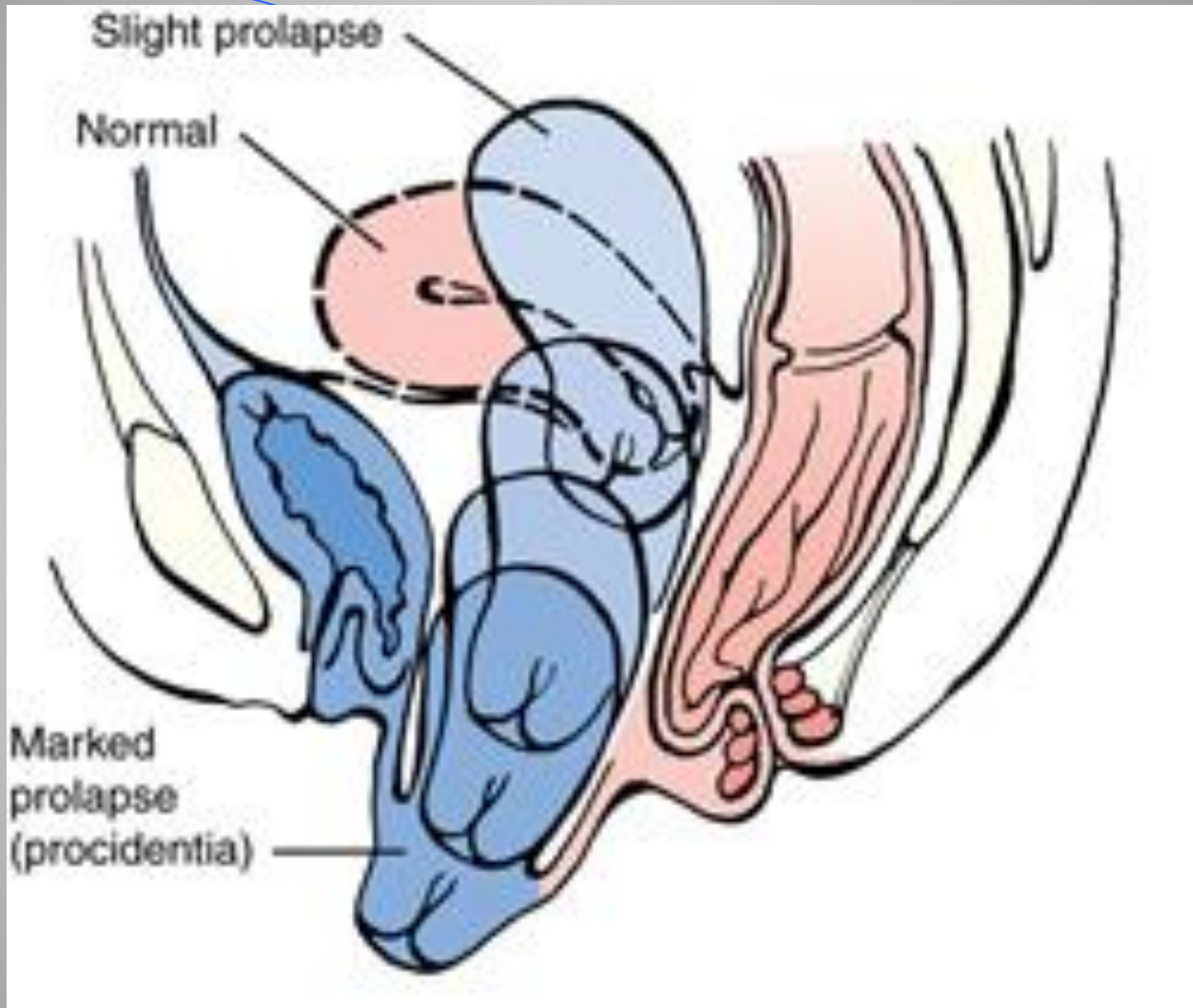


Normal anatomy reveals good support of the pelvic organs including the bladder, urethra, uterus and rectum. With SUI, poor support of the urethra leads to urine leakage.

امراضية الهبوط التناسلي







التشخيص

الأعراض السريرية .

● الفحص النسائي وملاحظة الهبوط بأنواعه ودرجاته مع الحرق .

درجات الهبوط :

0 - لا يوجد هبوط .

1- الهبوط بين الوضع الطبيعي والشوكين الوركين .

2- الهبوط بين الشوكين الوركين ومستوى غشاء البكارة .

3- الهبوط عند مستوى غشاء البكارة .

4- الهبوط يتجاوز غشاء البكارة

الأعراض

● ثقل – امتلاء

● ألم ظهري .

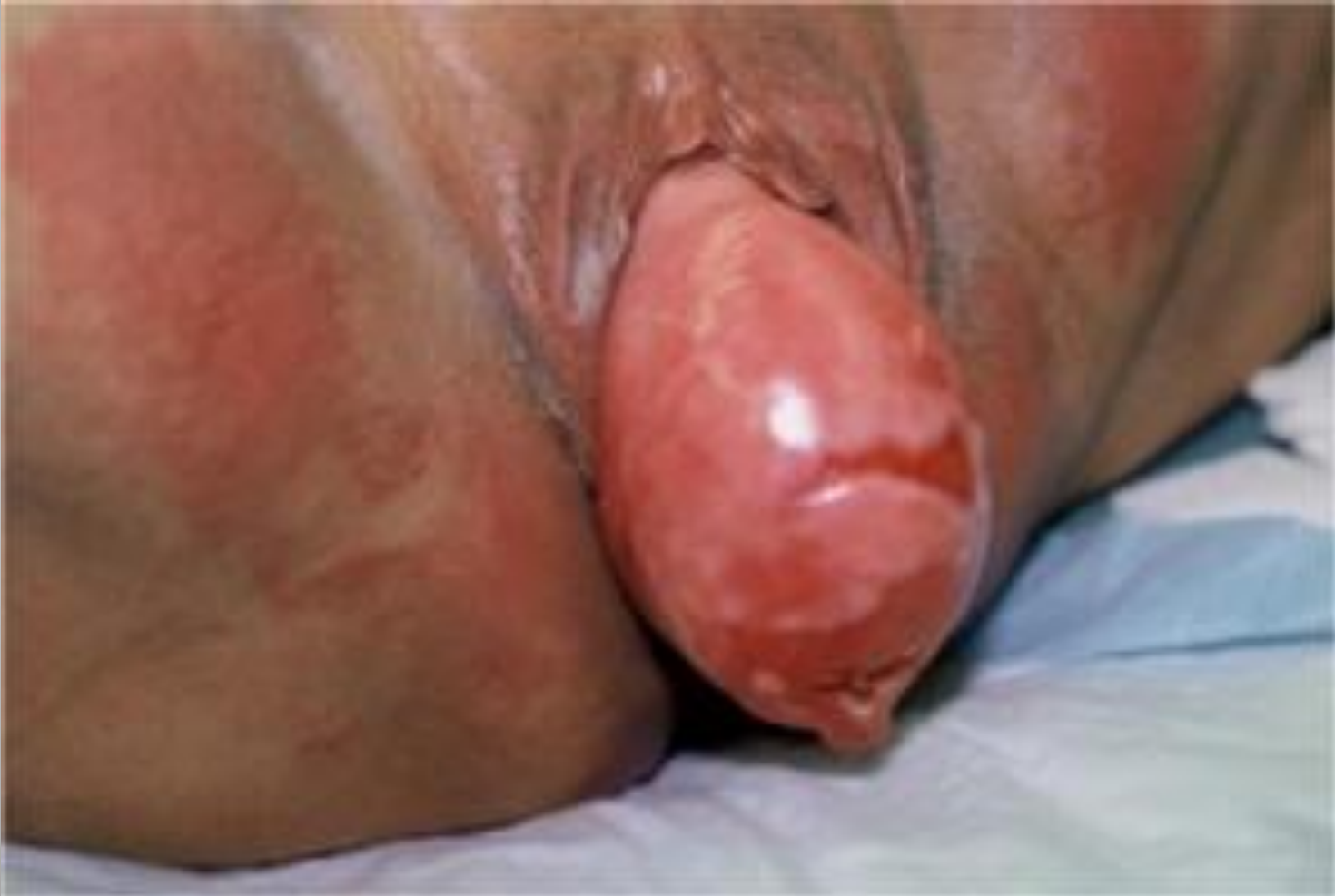تزداد الأعراض بالوقوف الطويل ، وتختفي بشكل كامل عند الراحة والاستلقاء .

● إفرازات قيحية دموية أحيانا .

● أعراض بولية للقيلات الأمامية .

● أعراض مستقيمية للقيلات الخلفية .

هبوط رحمي

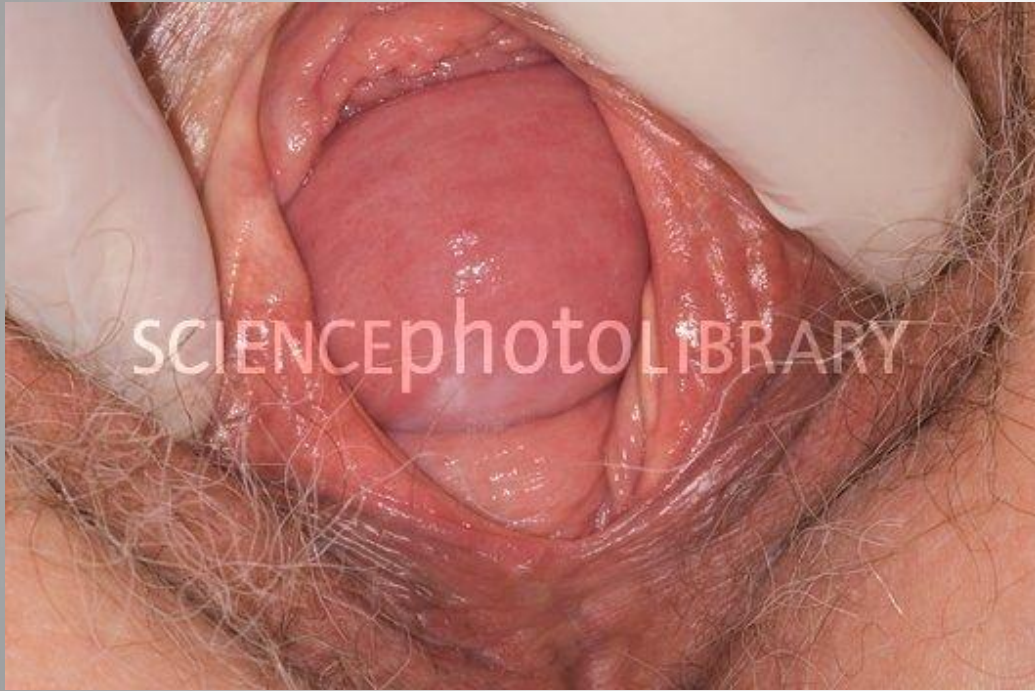

هبوط قبة المهبل

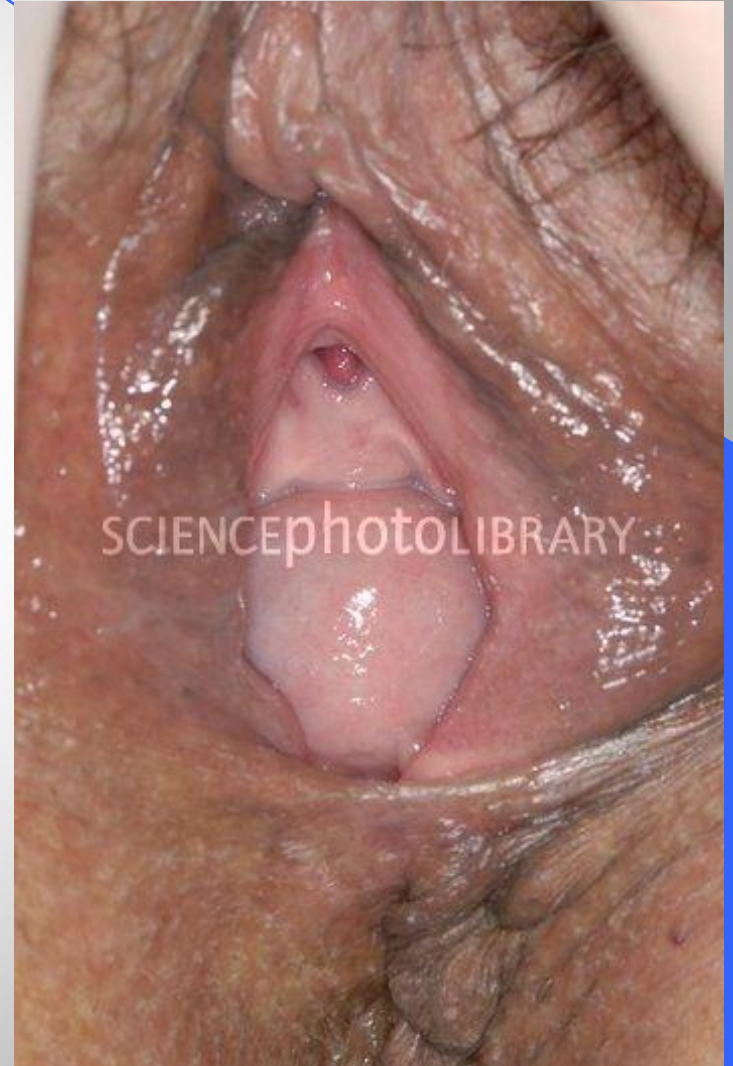

قبيلة مثنائية

71



قبيلة مستقيمة

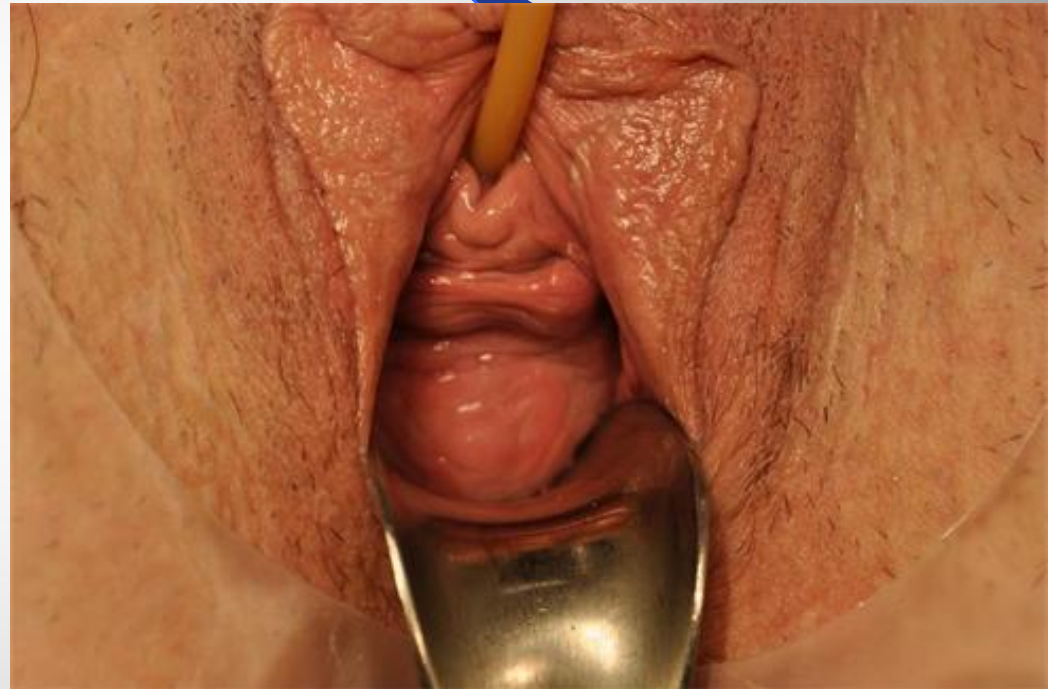
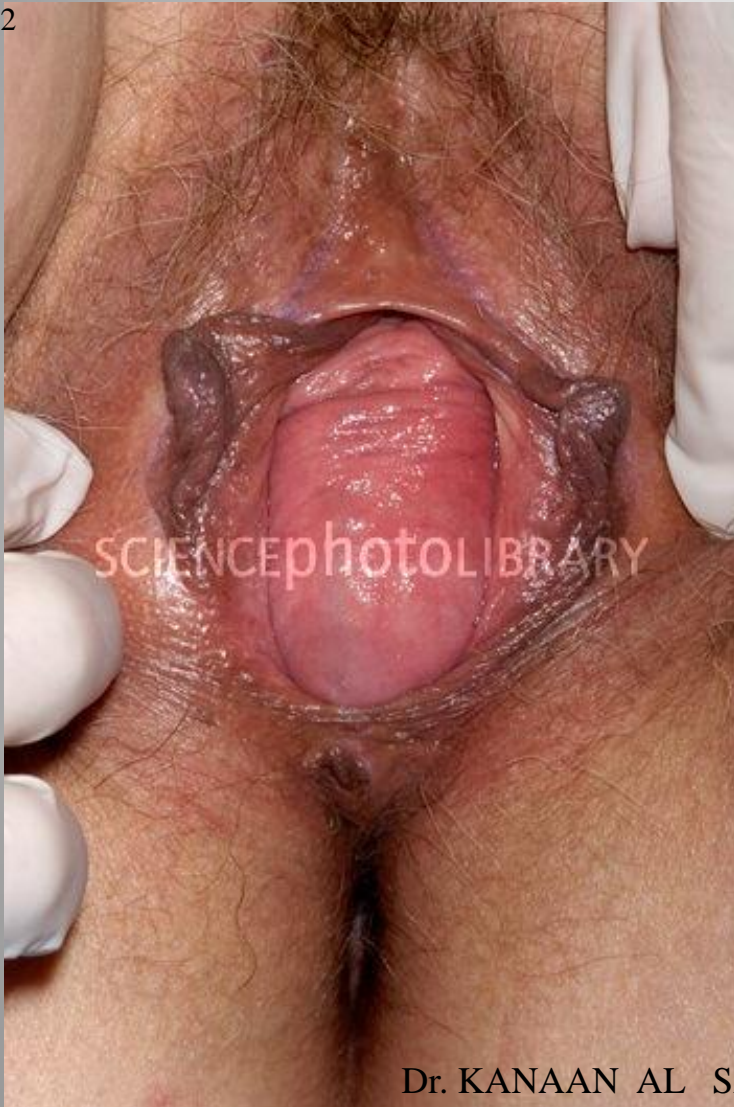
Dr. KANAAN AL SAKKA

cystocele

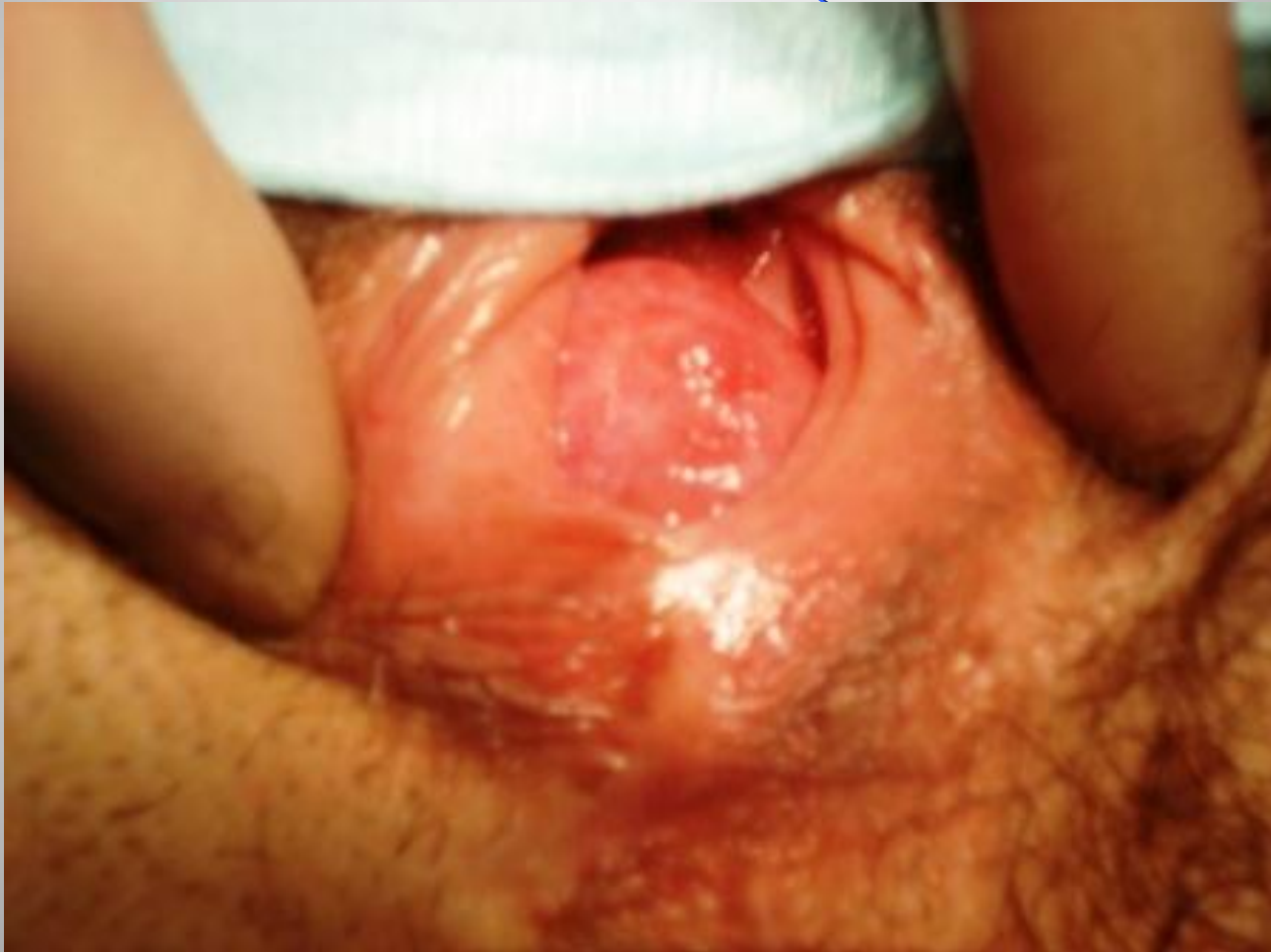cystocele

72

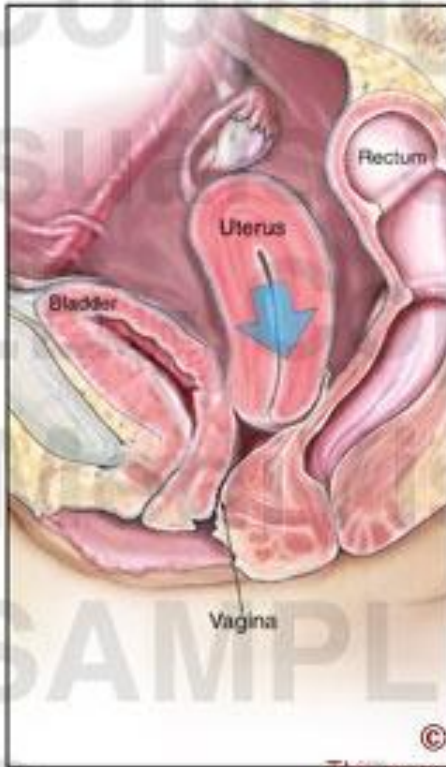


Dr. KANAAN AL SAKKA

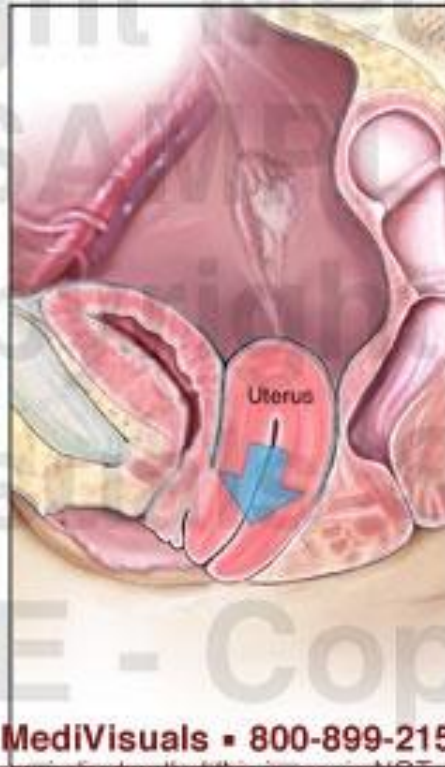
قيلة مستقيمية



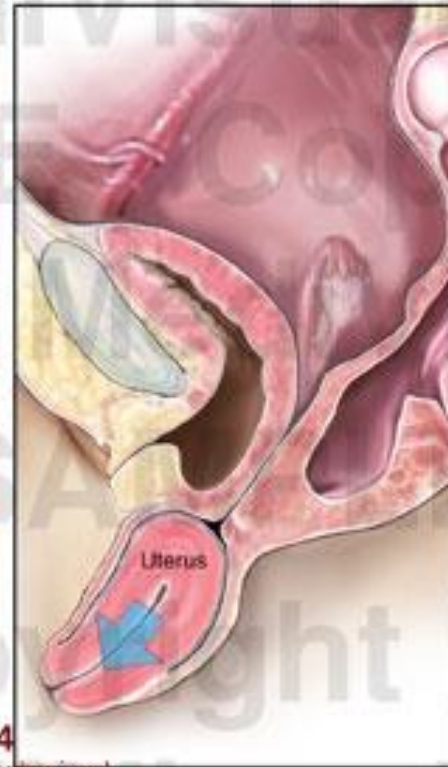**1st Degree
Uterine Prolapse**



**2nd Degree
Uterine Prolapse**



**3rd Degree
Uterine Prolapse**



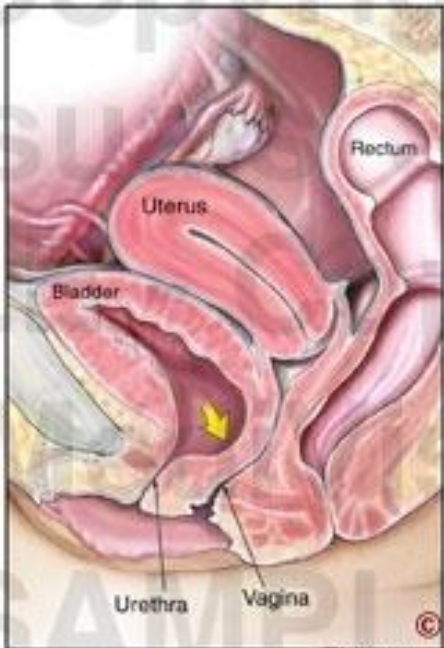
© MediVisuals • 800-899-2154

This message indicates that this image is NOT authorized for use in settlement, deposition, mediation, trial, or any other litigation or nonlitigation use. Consistent with copyright laws, unauthorized use or reproduction of this image (or parts thereof) is subject to a maximum \$150,000 fine.

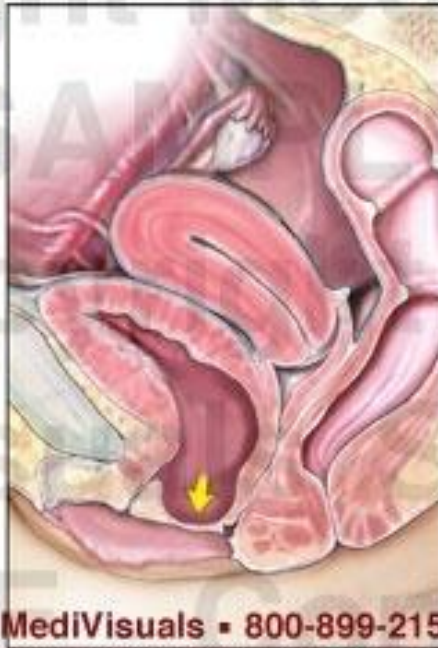© 2007, MediVisuals Inc.

Exhibit# 606017-04X

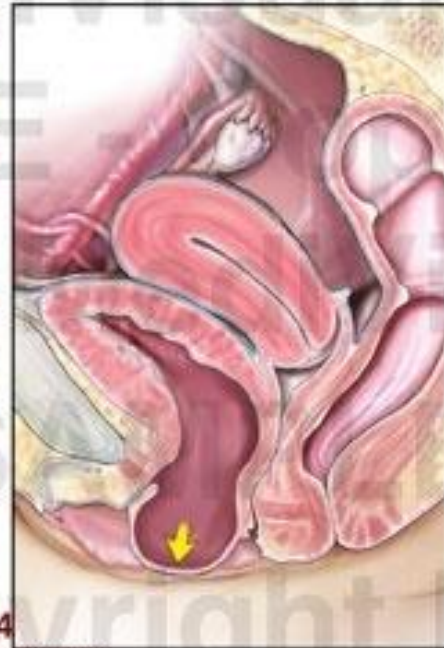
1st Degree Cystocele



2nd Degree Cystocele



3rd Degree Cystocele



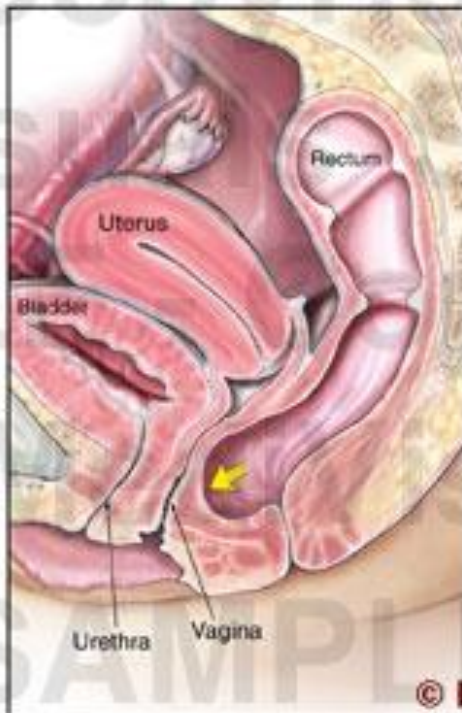
© MediVisuals • 800-899-2154

This message indicates that this image is NOT authorized for use in settlement, deposition, mediation, trial, or any other litigation or nonlitigation use. Consistent with copyright laws, unauthorized use or reproduction of this image (or parts thereof) is subject to a maximum \$150,000 fine.

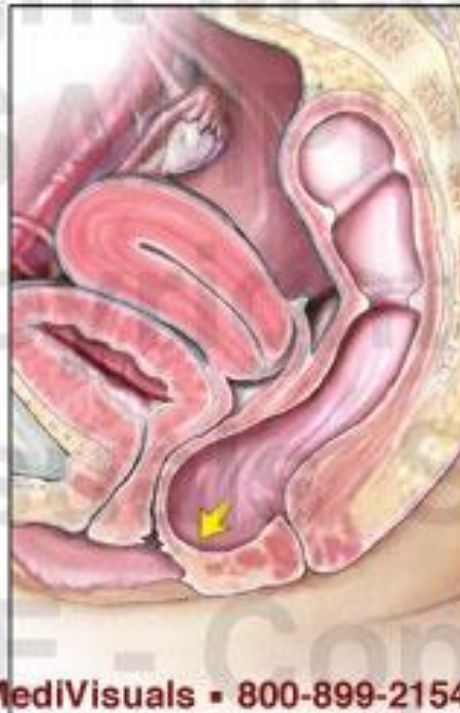© 2007, MediVisuals Inc.

Exhibit# 606017-02X

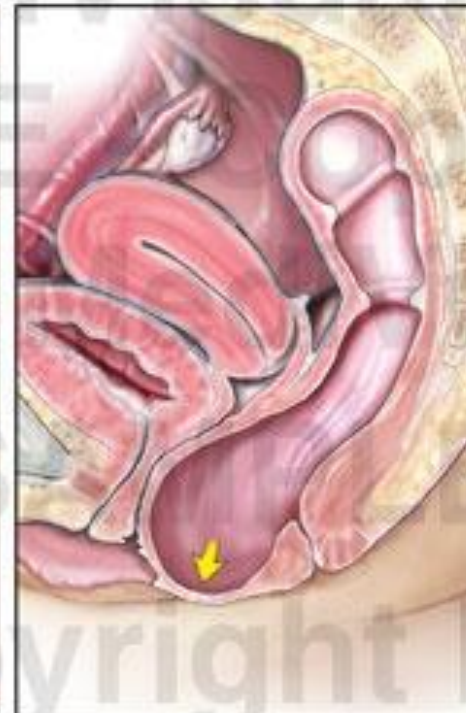**1st Degree
Rectocele**



**2nd Degree
Rectocele**



**3rd Degree
Rectocele**



© MediVisuals • 800-899-2154

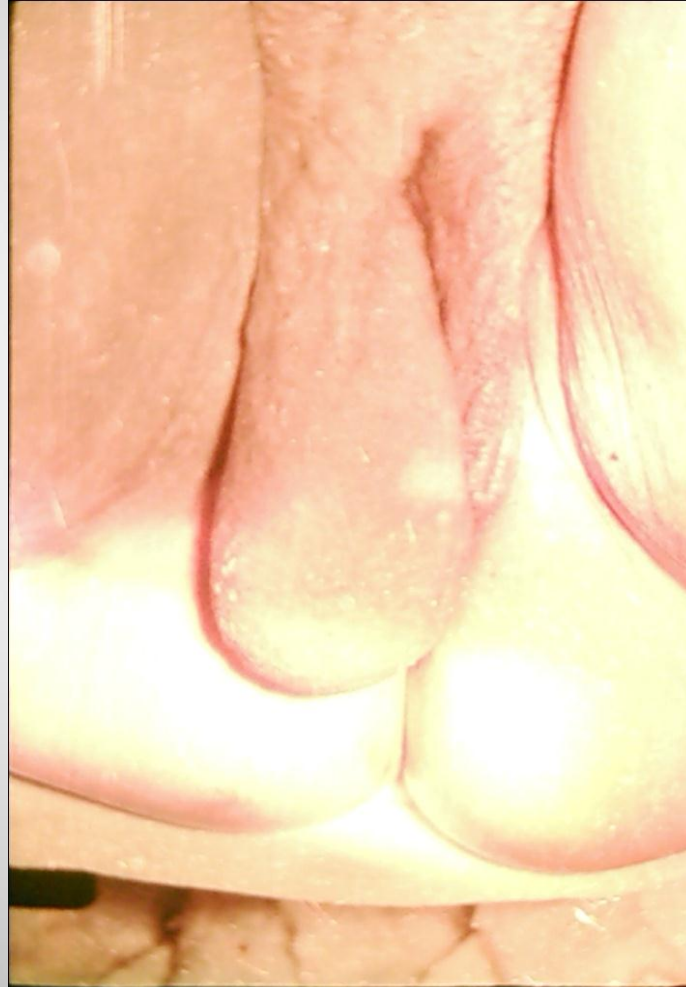This message indicates that this image is NOT authorized for use in settlement, deposition, mediation, trial, or any other litigation or nonlitigation use. Consistent with copyright laws, unauthorized use or reproduction of this image (or parts thereof) is subject to a maximum \$150,000 fine.

© 2007, MediVisuals Inc.

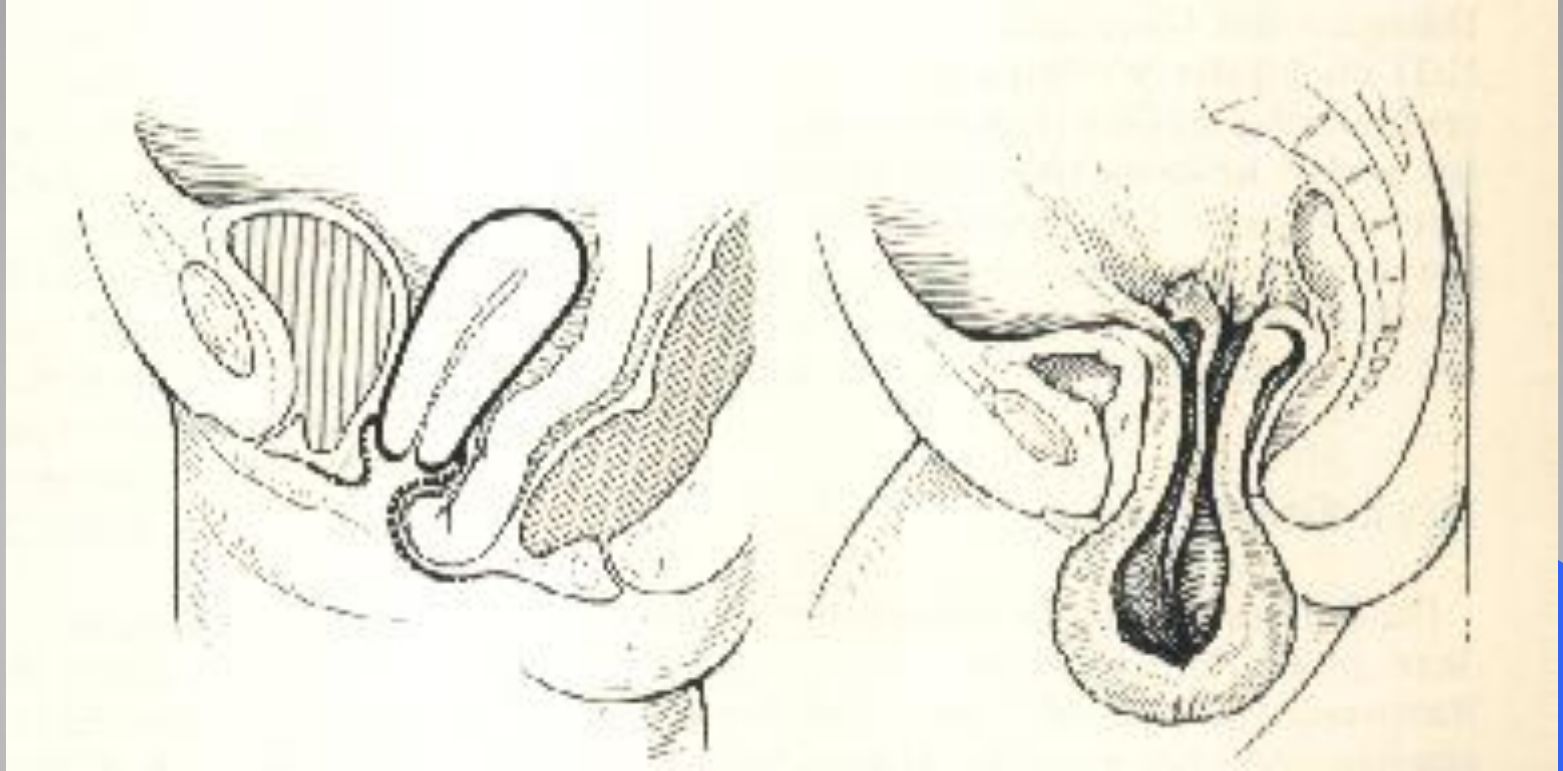
Exhibit# 606017-03X

التشخيص التفريقي

فتق مغبني

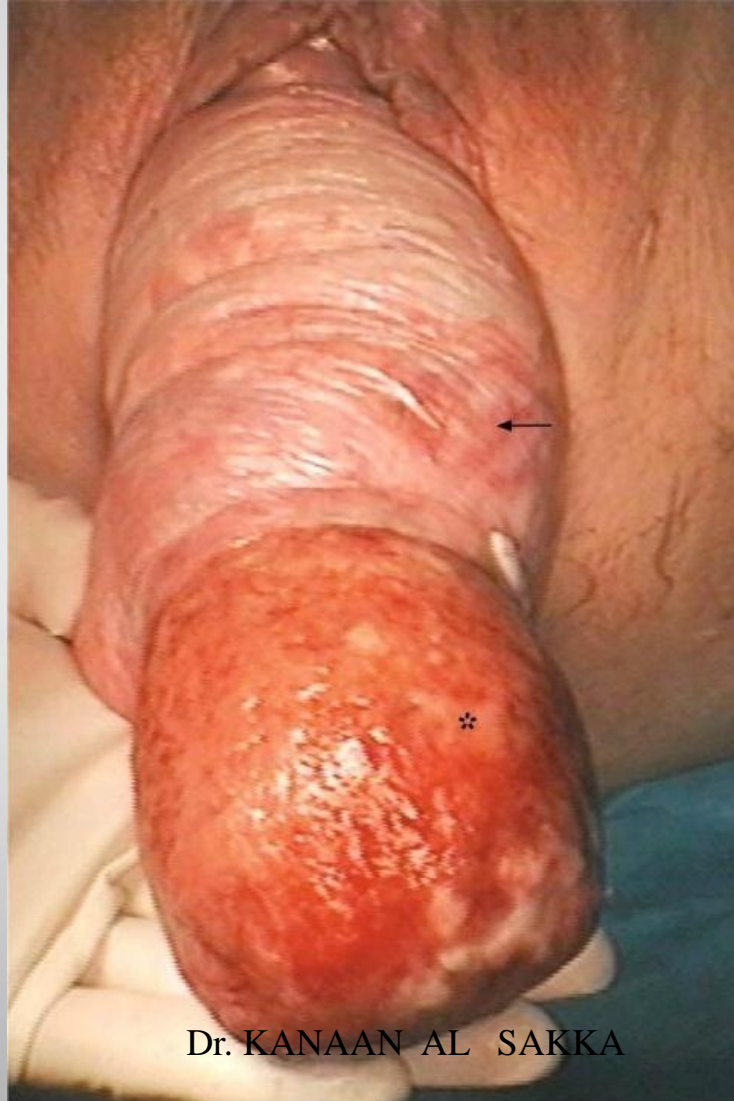

Dr. KANAAN AL SAKKA



التفريق بين هبوط الرحم وبين انقلاب باطن الرحم لظاهرة

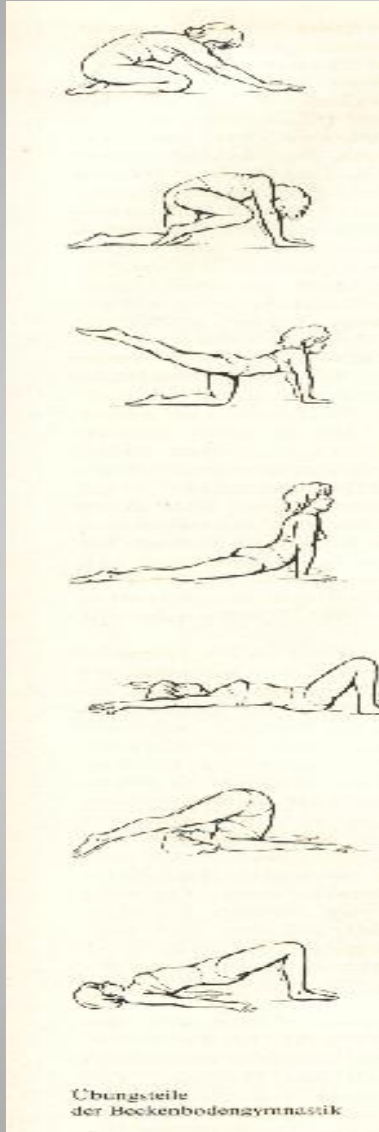
انقلاب باطن الرحم لظاهره



Dr. KANAAN AL SAKKA

التدبير

- الوقاية .
- المعالجة المحافظة : (فيزيائية – كعكات) .
- المعالجة الجراحية



● التمارين الرياضية والمعالجة الفيزيائية .

Kegel exercises



Upward Bound
Finger Pose



Chair Pose/
Utkalāsana



High Lunge Variation



Eagle Pose



Staff Pose/Dandāsana



Half Lord of the Fish



Revolve Head to Knee



Bridge Pose Extension



Cat Pose



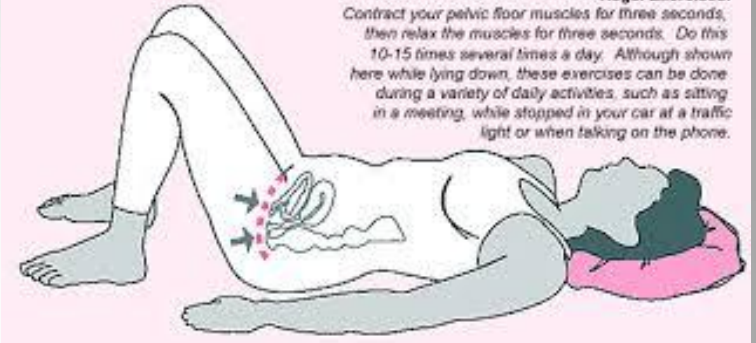
Standing
Forward Bend



Camel Pose




Cow Face



Kegel Exercises:
Contract your pelvic floor muscles for three seconds, then relax the muscles for three seconds. Do this 10-15 times several times a day. Although shown here while lying down, these exercises can be done during a variety of daily activities, such as sitting in a meeting, while stopped in your car at a traffic light or when talking on the phone.



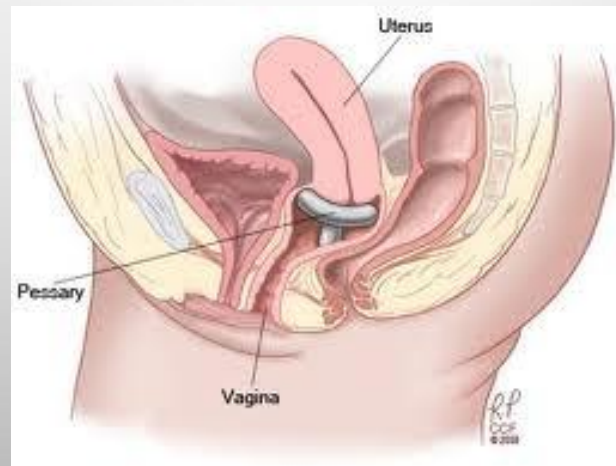
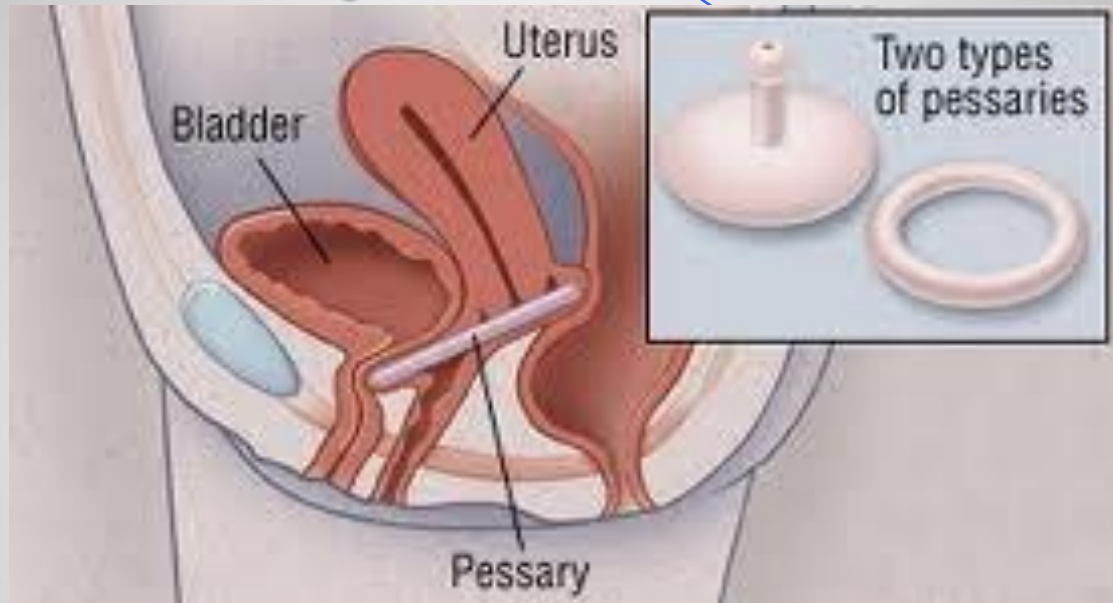
الكعكات المهبلية



استطباب الكعكات المهبلية :

- 1- إذا كانت المريضة غير مناسبة للعمل الجراحي .
- 2- خلال الحمل و فترة النفاس .
- 3- لإتاحة الفرصة لشفاء التقرحات الاضجاعية قبل الجراحة .

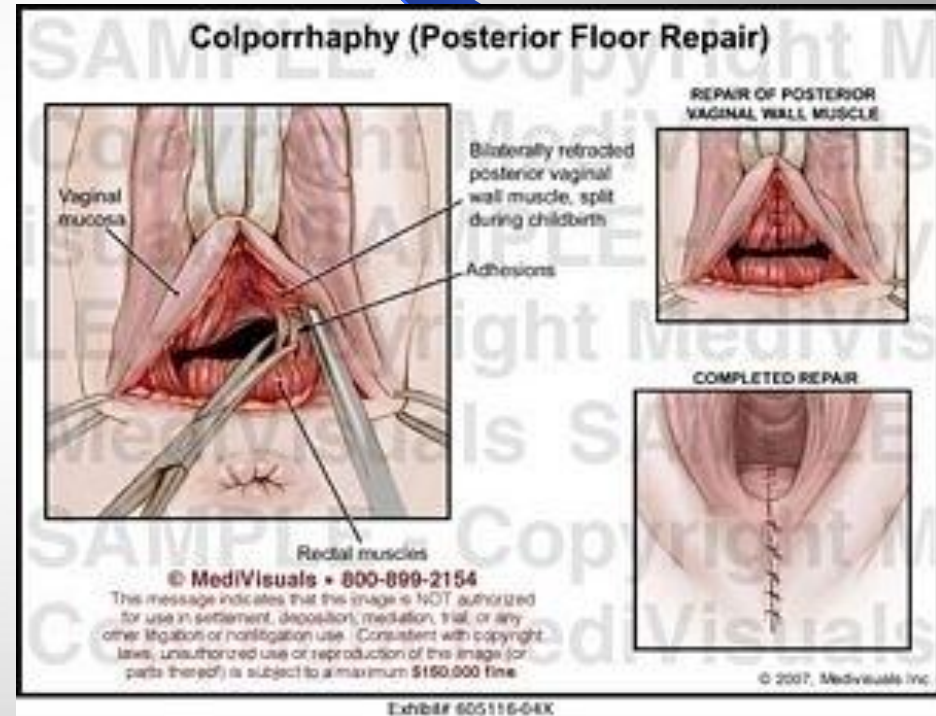
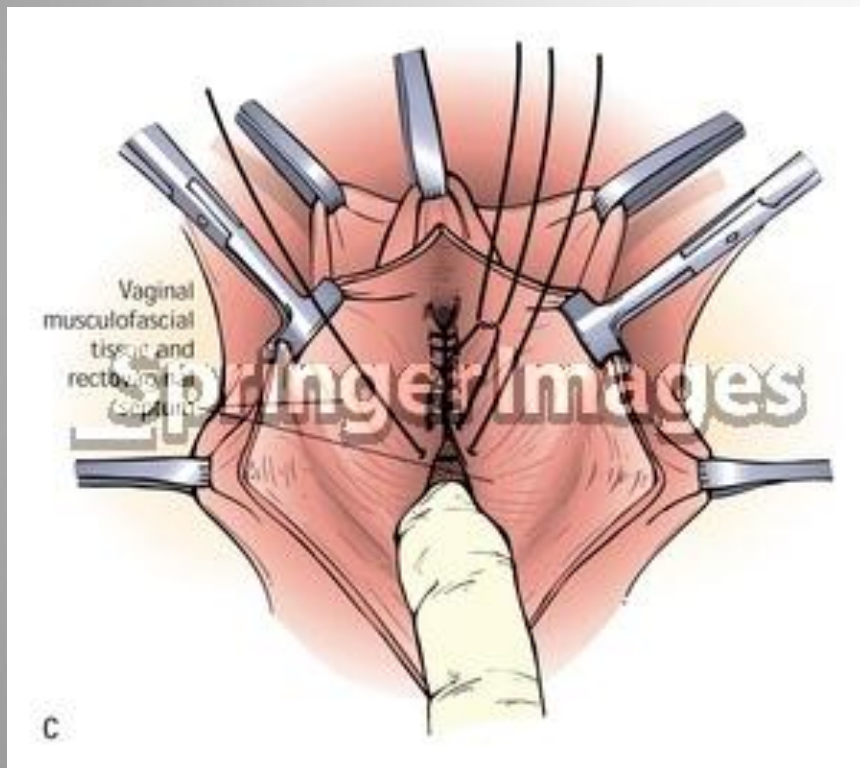
الكعكات المهبلية



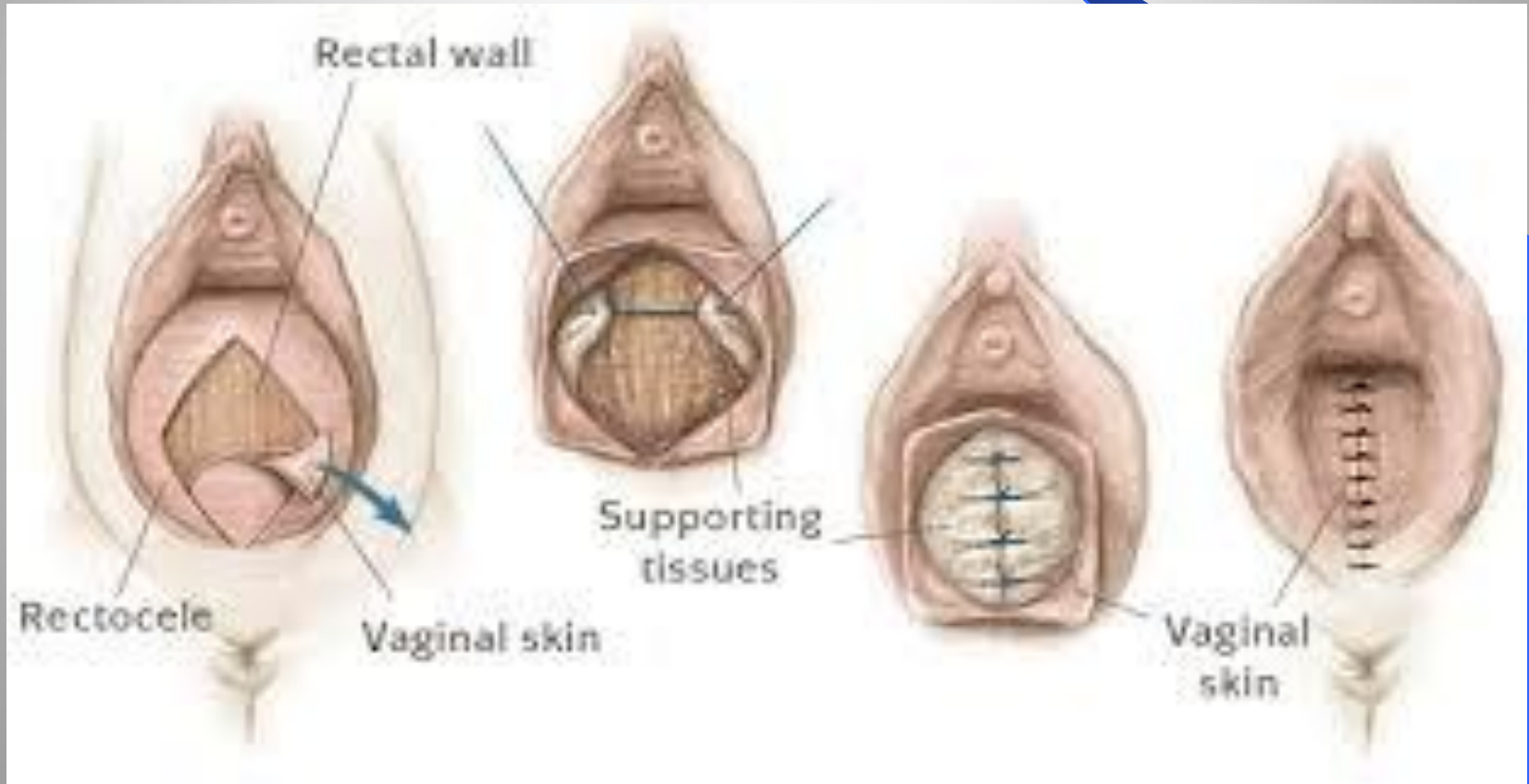المعالجة الجراحية

- خياطة الجدار الأمامي للمهبل ، رفع المثانة .
- خياطة الجدار الخلفي للمهبل .
- خياطة العجان .
- إصلاح القبيلة المعوية .
- عملية مانشيستر .
- استئصال الرحم عن طريق المهبل .
- إغلاق المهبل ، كلياً أو جزئياً .
- تعليق قبة المهبل .

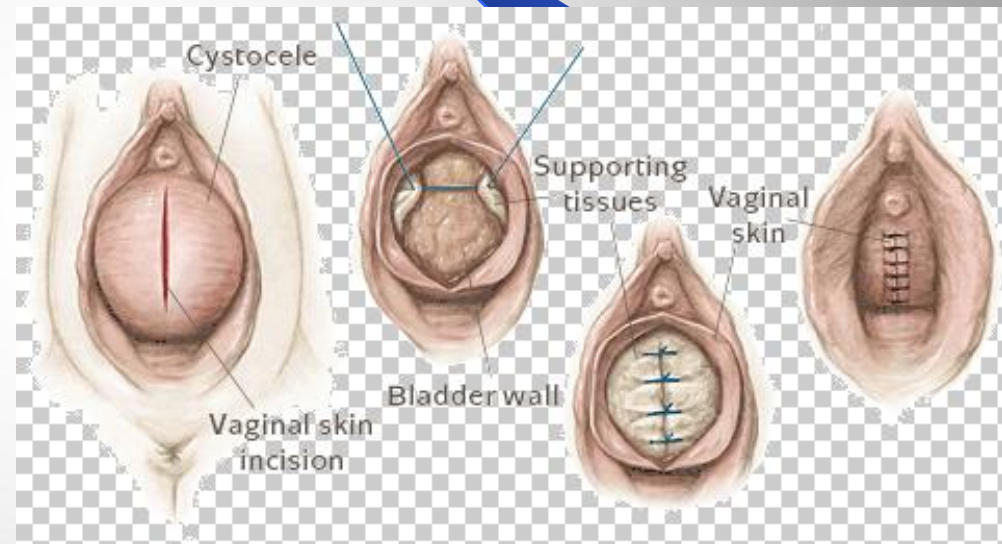
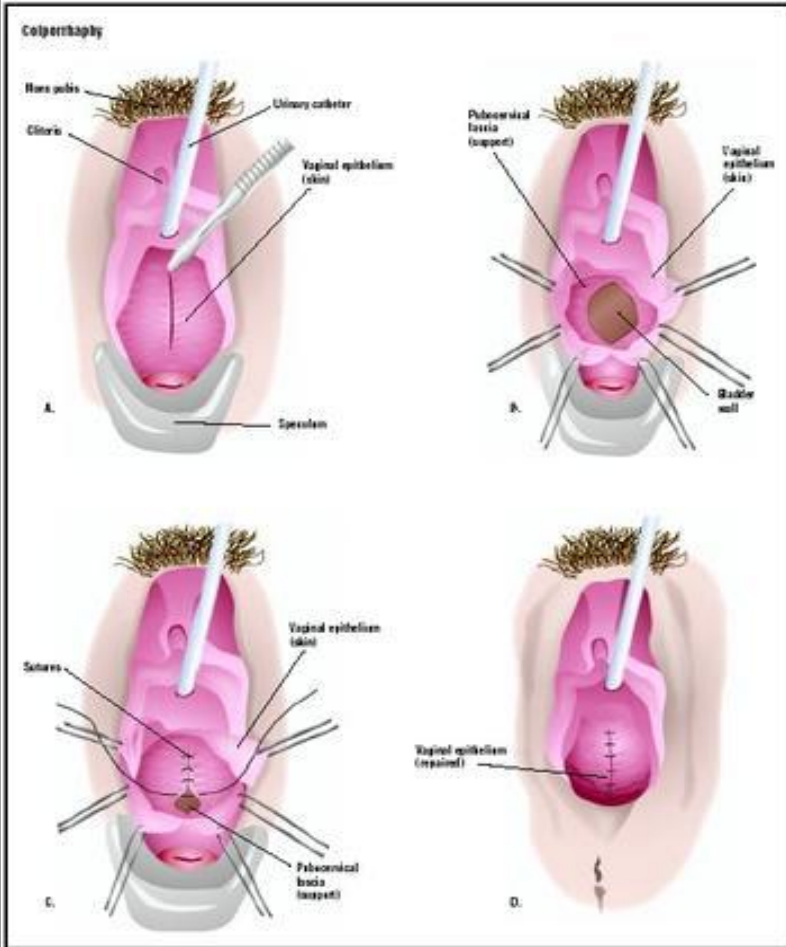
إصلاح خلفي



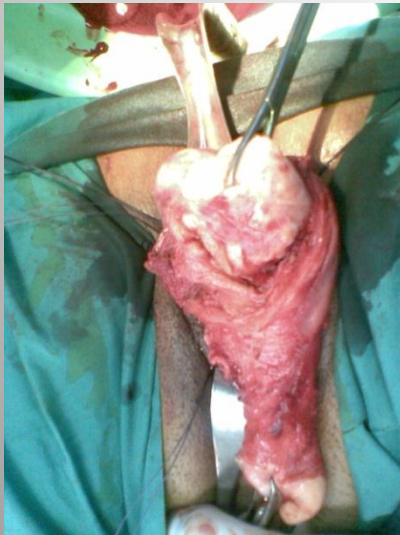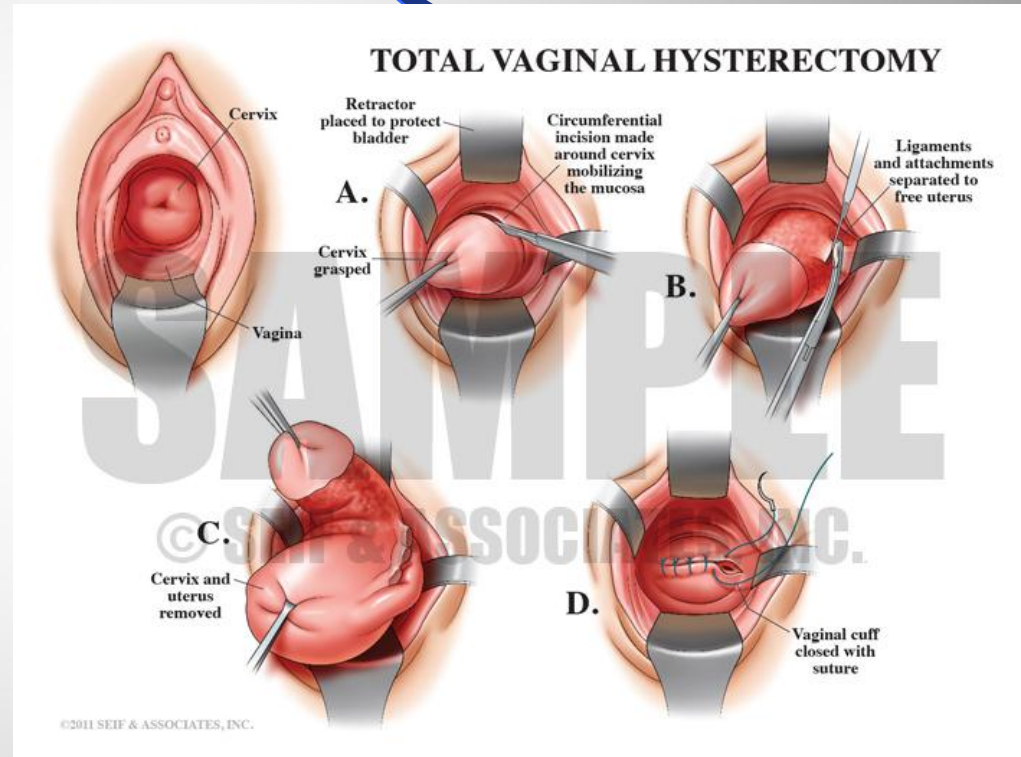
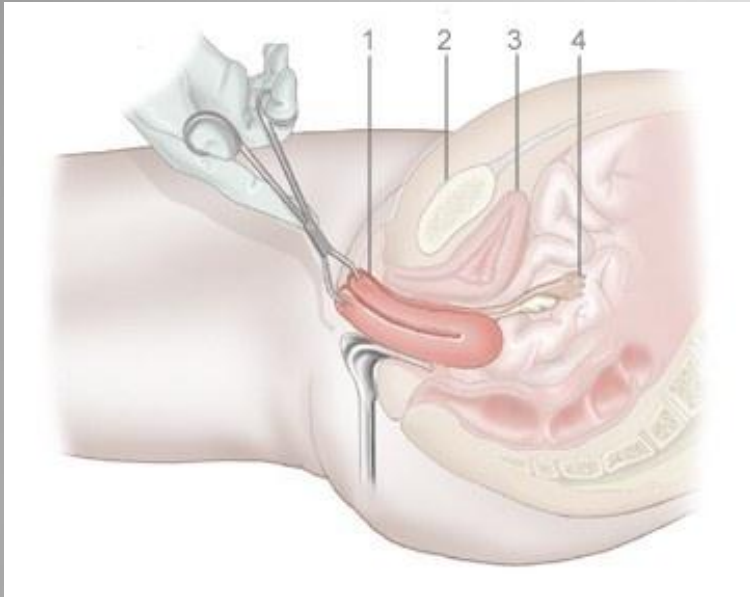
إصلاح خلفي

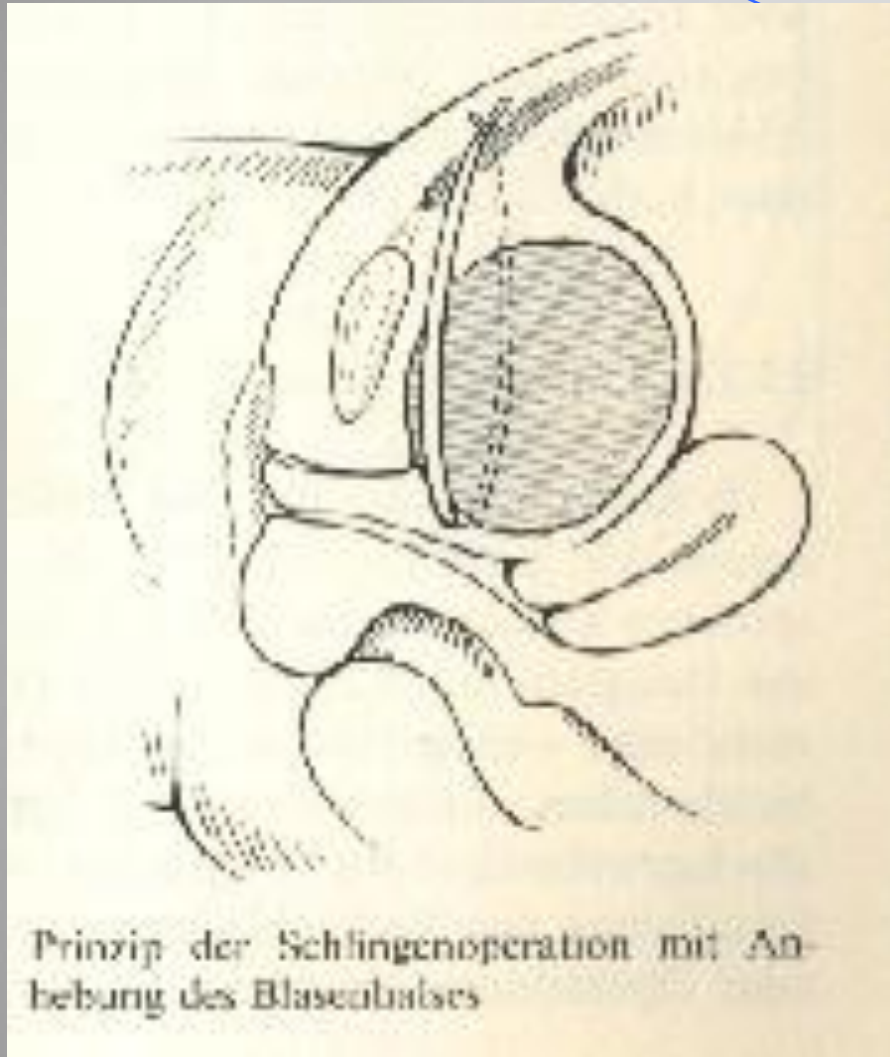


إصلاح أمامي



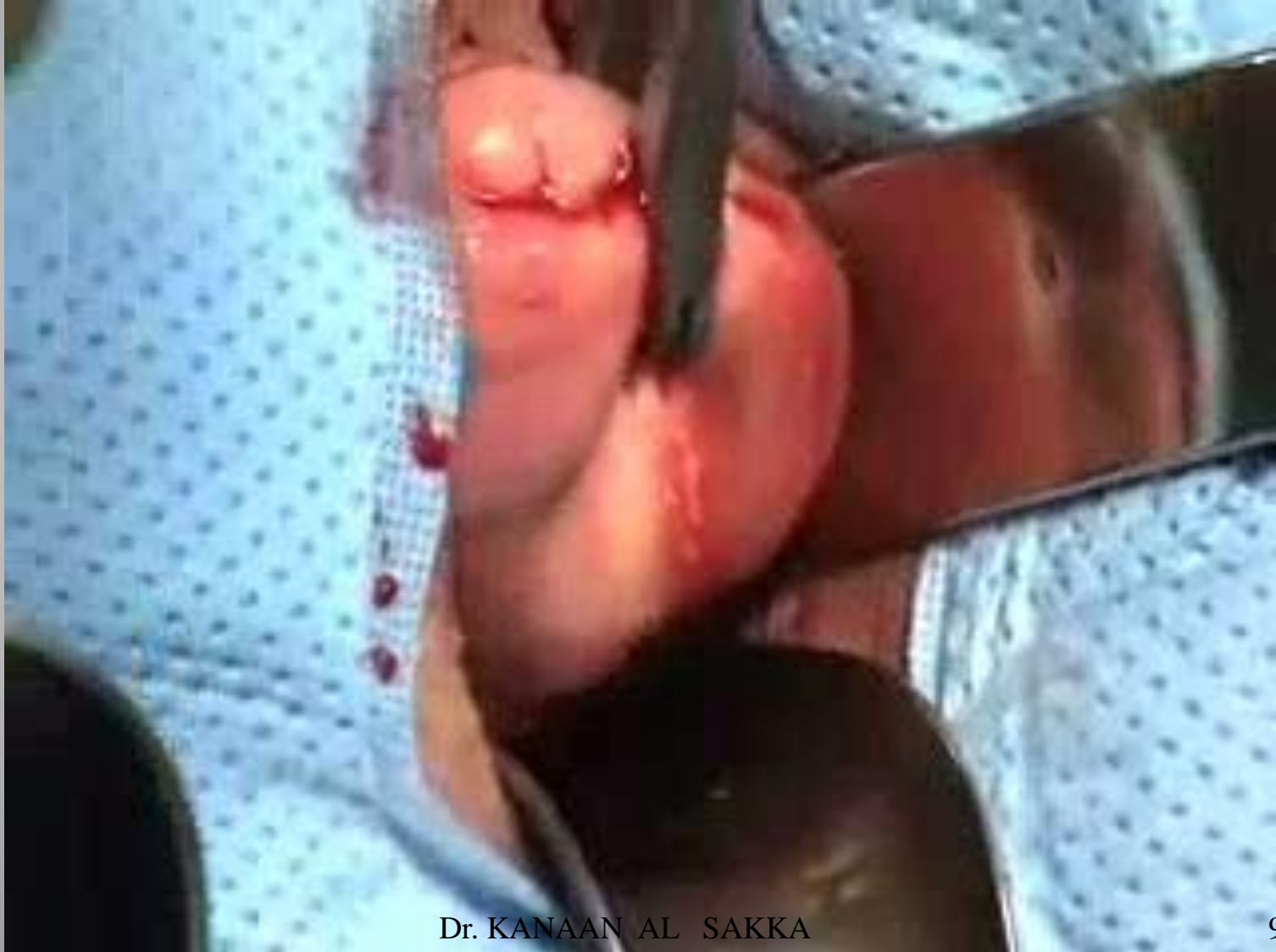استئصال رحم عن طريق المهبل





● تعليق المثانة ورفعها

استئصال رحم عن طريق المهبل



شكراً